



گزارش مورد

گزارش یک مورد درمان غیر جراحی سه گانه وحشتناک (Terrible triad) آرنج بی ثبات

دکتر سعید کوکلی*^۱

۱ دانشیار ارتوپدی، مرکز تحقیقات استخوان، مفاصل و بافت همبند، دانشکده پزشکی، دانشگاه علوم پزشکی گلستان، گرگان، ایران.

چکیده

سه گانه وحشتناک (Terrible triad) آرنج، دررفتگی مفصل آرنج (اولنوهومرال و رادیوکاپیتلار)، شکستگی سر یا گردن رادیوس و شکستگی زائده کروئوئید است. از آنجا که این صدمات به احتمال زیاد همراه درد پایدار، عملکرد ضعیف دردناک و عوارض شایع از جمله بی ثباتی، سفتی آرنج و آرتروز است؛ اکثراً درمان آنها به صورت جراحی بوده که موجب ثبات و شروع حرکات زودرس می شود؛ اما گاهی درمان غیر جراحی در بعضی بیماران دقیقاً انتخاب شده و همکار و پیگیری نزدیک کلینیکی و رادیوگرافی می تواند مناسب باشد. در این مقاله یک مورد Terrible triad آرنج بی ثبات کاندید جراحی بود؛ اما به علت کاردیومیوپاتی بعد از جاناندازی اولیه در اتاق عمل به علت بی ثباتی و دررفتگی مجدد، آتل بلند دست در ۱۰۰ درجه فلکسیون گرفته شد. ایندومتاسین ۲۵ میلی گرم ۳-۲ بار در روز همراه امپرازول داده شد. روز بعد از عمل حرکات انگشتان دست و انقباض عضلات ساعد و بازو آموزش داده شد. بعد ۲ هفته آتل باز شد و آتل ۹۰ درجه آرنج تا قبل از مچ دست، تا پایان ۶ هفته گرفته شد. بعد از رویت رادیوگرافی مناسب در زاویه ۴۵ درجه، اجازه حرکات فعال از فلکسیون کامل تا ۴۵ فلکسیون داده شد. بعد ۴ هفته، بعد از رویت رادیوگرافی مناسب در زاویه ۳۰ درجه فلکسیون، اجازه حرکات از فلکسیون کامل تا ۳۰ درجه فلکسیون داده شد. بعد ۶ ماه بیمار راضی، جوش خوردگی گردن رادیوس داشت. جوش خوردگی زائده کروئوئید به صورت فیروز؛ اما بدون علامت بود. آرتروز مفصل آرنج و نوروپاتی اولنار، استخوان سازی نابجا نداشت. خمش انقباضی آرنج (Flexion contracture) ۲۰ درجه بود.

واژه های کلیدی: آرنج، بی ثباتی مفصلی، سه گانه وحشتناک آرنج، درمان کنسرواتیو

* نویسنده مسؤول: دکتر سعید کوکلی، پست الکترونیکی: skokly@gmail.com

نشانی: گرگان، مرکز آموزشی درمانی پنجم آذر، بخش ارتوپدی، تلفن ۰۱۷-۲۳۳۴۴۱۹۸

وصول ۱۴۰۴/۲۳ اصلاح نهایی ۱۴۰۴/۹/۱ پذیرش ۱۴۰۴/۹/۳۰ انتشار In Press

مقدمه

سه گانه وحشتناک (Terrible triad) آرنج، دررفتگی پوسترولترال مفصل آرنج (اولنوهومرال و رادیوکاپیتلار)، شکستگی سر یا گردن رادیوس و شکستگی زائده کروئوئید است.^۱ مکانیسم شایع، زمین خوردن با دست باز، سوپیناسیون ساعد همراه لود آگزیتال، پوسترولترال چرخشی و استرس والگوس در آرنج است.^۱ در مردان و دهه چهار شیوع بیشتری دارد.^۲ از نظر پاتواناتومی ابتدا لیگامان کولترال لترال سپس کپسول قدامی و بعد خلفی و نهایتاً ممکن است لیگامان کولترال مدیال پاره شوند.^۳ گاهی صدمات همزمان همان اندام نیز رخ می دهد.^۴ دامنه نرمال حرکتی آرنج صفر تا ۱۴۰ درجه فلکسیون، ۸۵ درجه سوپیناسیون و ۸۰ درجه پروناسیون است. با این حال برای فعالیت های روزانه فقط حدود ۳۰ تا ۱۳۰ درجه فلکسیون، ۵۰ درجه سوپیناسیون و ۵۰ درجه پروناسیون کافی است.^۵ ثبات مفصل آرنج به باثبات کننده های استاتیک و دینامیک وابسته است. ثبات استاتیک ناشی از مقاومت استخوان و کپسول-لیگامان است؛ در حالی که عضلات اطراف آرنج مسؤول ثبات دینامیک

هستند.^۶

هدف از درمان صدمه Terrible triad بازسازی آناتومی استخوان و لیگامان های آرنج است؛ تا ثبات کافی برای انجام زودرس حرکات ایجاد شده و از سفتی آرنج جلوگیری شود.^۷ از آنجا که این صدمات در صورت عدم درمان، با درد پایدار، عملکرد ضعیف دردناک و عوارض شایع از جمله بی ثباتی، سفتی آرنج و آرتروز همراه هستند؛ اکثراً درمان آنها به صورت جراحی است^۸ و معمولاً بعد از جاناندازی دررفتگی آرنج، شامل اپروچ به سر رادیوس، زائده کروئوئید و لیگامان کولترال اولنار لترال و گاهی لیگامان کولترال مدیال است که موجب ثبات و شروع حرکات زودرس می گردد.^۸ گاهی در بعضی بیماران انتخاب شده با کرایتریای خاص، درمان غیر جراحی می تواند مناسب باشد. ترسیم این کرایتریا توسط Mathew و همکاران^۹ ارائه شده که بیمار دارای این پارامترها، شایسته درمان غیر جراحی می گردد (جدول یک).

در این مقاله یک مورد سه گانه وحشتناک آرنج بی ثبات کاندید جراحی بود؛ اما به علت بیماری زمینه ای، تحت درمان جاناندازی

بسته و پیگیری نزدیک قرار گرفت که با نتایج مناسبی همراه بود.

جدول ۱: کرایتریای خاص به منظور درمان غیرجراحی سه‌گانه وحشتناک آرنج^۹

کرایتریا ۱- جاناندازی کانسنتریک آرنج در نمای قدامی-خلفی و لترال بعد جاناندازی (مفاصل رادیوکاپیتلار و اولنوهومرال دارای راستای مناسب، فضای مفصلی سیمتریک و فاصله اولنوهومرال کمتر از ۴ میلی‌متر در نمای لترال) کرایتریا ۲- شکستگی سر و گردن رادیوس فاقد بلوک مکانیکال چرخشی کرایتریا ۳- شکستگی زائده کروئوئید کوچک (Regan-Morrey) type I, II کرایتریا ۴- حرکت اکتیو تا ۳۰ درجه فلکسیون تا دامنه حرکات مناسب در ده روز اول ممکن باشد.

معرفی بیمار

آقای ۲۴ ساله موتورسوار به دنبال تصادف وسیله نقلیه موتوری دچار درد و دفرمیتی و تورم آرنج راست (غالب) شده بود که بعد از اقدامات اولیه در اورژانس و انجام رادیوگرافی نمای قدامی-خلفی و لترال آرنج، تشخیص شکستگی دررفتگی Terrible triad (سه‌گانه وحشتناک) آرنج داده شد (شکل ۱-الف). بعد از جاناندازی اولیه در اتاق عمل به علت بی‌ثباتی و دررفتگی مجدد در زاویه فلکسیون کمتر از ۴۵ درجه، آتل بلند دست در ۱۰۰ درجه فلکسیون در حالت جارفته با چک سی آرم و کنترل نبض گرفته شد. بعد از جاناندازی، رادیوگرافی مجدد گرفته شد.

نمای رادیوگرافی براساس اندیکاسیون Mathew^۹ بود.

۱- جاناندازی کانسنتریک (مفاصل رادیوکاپیتلار و اولنوهومرال در هر دو نما، راستای مناسب، فضای مفصلی سیمتریک و فاصله اولنوهومرال کمتر از ۴ میلی‌متر بودند). ۲- شکستگی گردن رادیوس

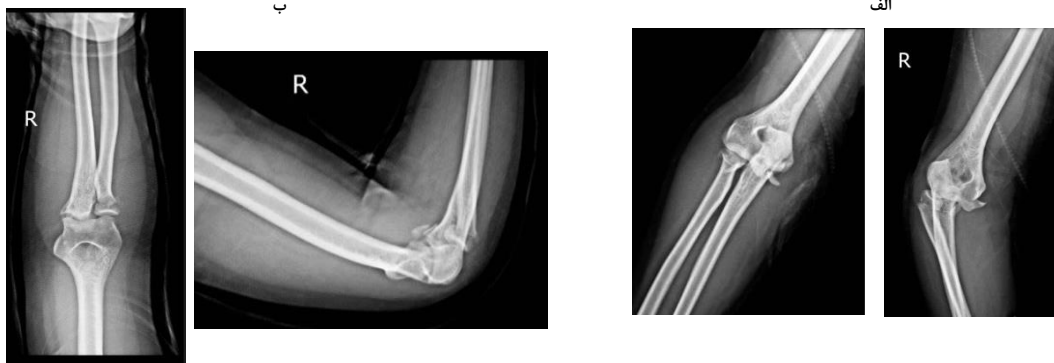
فاقد بلوک مکانیکال چرخشی بود (شکستگی گردن رادیوس: تیپ ۱ میسن، تیپ ۴ بروبرگ موری، تیپ ۱ هاجکس). ۳- شکستگی زائده کروئوئید (تیپ ۲ Regan-Morrey، تیپ ۲ ادریسکل، دارای دامنه حرکتی بی‌ثبات، به صورتی که با اکستانسیون آرنج در زاویه کمتر از ۴۵ درجه دچار ساب لاکسیشن بود).

رادیوگرافی نمای قدامی-خلفی و لترال بعد از عمل مناسب بود (شکل ۱-ب) و برای ارزیابی بیشتر خصوصاً برنامه‌ریزی به منظور عمل جراحی، سی‌تی اسکن انجام شد. (شکل ۲). به‌هرحال از آنجایی که در کمتر از ۴۵ درجه فلکسیون دچار ساب لاکسیشن بود؛ کاندید جراحی گردید.

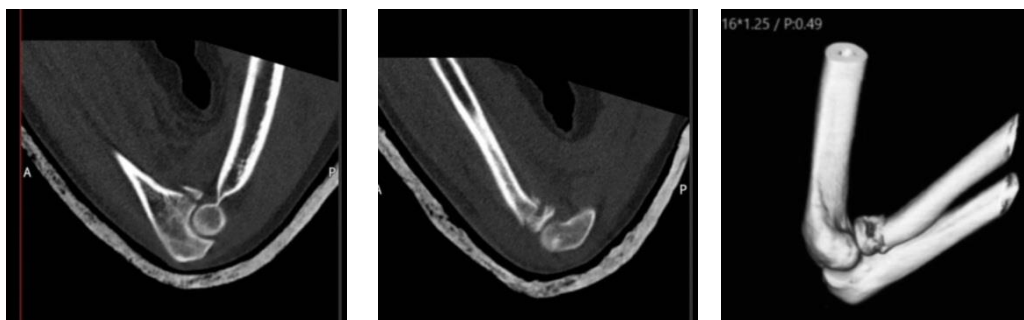
به‌علت سابقه بیماری قلبی (کاردیومیوپاتی) امکان جراحی وجود نداشت و تصمیم به ادامه درمان به‌صورت کسرواتو گرفته شد. بیمار همکاری مناسب داشت. ویزیت در هفته اول، دوم، چهارم و ششم و ماه سوم و ششم معاینه کلینیکی و رادیوگرافی به عمل آمد.

از روز بعد از عمل حرکات انگشتان دست و انقباض عضلات ساعد و بازو آموزش داده شد. زوایا با گونیومتر اندازه‌گیری شد. بعد از دو هفته اتل باز و آتل ۹۰ درجه آرنج تا قبل از مچ دست، تا پایان شش هفته تجویز شد. همچنین بعد از رویت رادیوگرافی مناسب در زاویه ۴۵ درجه، اجازه حرکات فعال از فلکسیون کامل تا ۴۵ فلکسیون داده شد.

برای کاهش درد بیمار و همکاری بیشتر وی در بازتوانی و فیزیوتراپی و نیز کاهش احتمال استخوان‌سازی نابجا، ایندومتاسین ۲۵



شکل ۱: الف) رخ و نیم رخ آرنج راست قبل از جاناندازی، ب) رخ و نیم رخ آرنج راست بعد از جاناندازی



شکل ۲: سی‌تی اسکن آرنج راست بعد از جاناندازی

با درمان غیرجراحی، حاوی اطلاعات خیلی محدود است و تعمیر آن به همه بیماران پزشکان با اپروچ‌های مختلف عمومیت ندارد. از آنجا که پروتکل درمان غیرجراحی استاندارد هم در مراجع وجود ندارد؛ چگونگی بازتوانی بعد از این صدمات نیز محدود است. بدین جهت انتخاب خاص بیماران برای درمان غیرجراحی تاکید می‌گردد. Rodriguez-Martin و همکاران در بازخوانی مقالات متوجه وجود آرتريت به‌عنوان عارضه شایع بعد جراحی شدند.^{۱۲} البته مطالعات بیشتر برای ارتباط آنها ضروری است.

در گزارش چهار بیمار Guitton و Ring که همگی با شکستگی سر رادیوس Mayson type II و شکستگی زائده کرونوئید O'Driscoll با درگیری ۳۰-۱۵ درصد ارتفاع همراه بودند؛ نتایج خوب بود و فقط یک بیمار به علت استخوان‌سازی نایجا، نورویاتی اولنار و کانتراکچر مفصلی تحت جراحی قرار گرفت.^{۱۳}

Mathew و همکاران برای درمان غیرجراحی صدمه Terrible triad آرنج بسته حاد که از نظر نوروسکولار سالم باشند؛ چهار کرایتیا مطرح کرده‌اند.^۹ Chan و همکاران معتقدند این کرایتیا ممکن است نشانه کفایت ثبات صدمه لیگامان-استخوانی و عدم نیاز به جراحی و داشتن حمایت استخوانی و بافت نرم باقیمانده پس از صدمه است.^{۱۴}

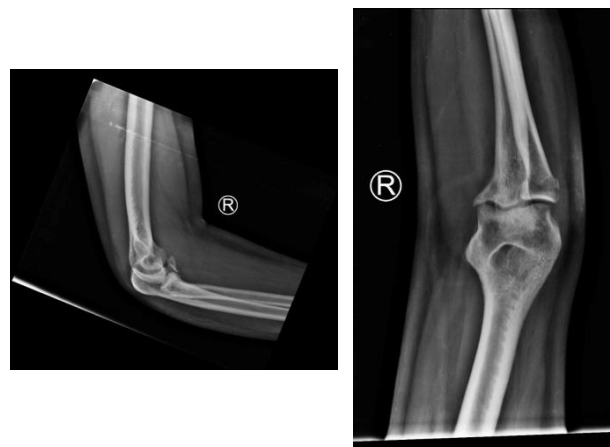
Closkey و همکاران افزایش بی‌ثباتی آرنج در پاسخ به لود آگزیال با بزرگی قطعه شکسته کرونوئید، خصوصاً Regan-Morrey type III در رفتگی را نمایش دادند.^{۱۵} در مطالعه Schneebergee و همکاران^{۱۶} در رفتگی آرنج با فقدان سر رادیوس و برداشت ۳۰ درصد زائده کرونوئید حتی با سلامت رباط‌های کولترال رخ داده؛ ارتفاع شکستگی زائده کرونوئید در صدمه Terrible triad متنوع و ثبات کلی آرنج با الگوی صدمه و شکل کلی شکستگی ارتباط داشت. Baker و همکاران درمان کنسرواتیو را در بیماران با بیماری‌های زمینه‌ای قابل توجه یا افرادی که از جراحی امتناع می‌کنند را توصیه کردند؛ گرچه بایستی بیماران مورد به مورد ارزیابی شوند.^{۱۷} Factor و همکاران درمان غیرجراحی Terrible triad را یک گزینه مناسب برای بیماران منتخب با نتایج عموماً رضایت‌بخش و میزان عوارض قابل قبولی گزارش کردند.^{۱۸}

Atwan و همکاران در مطالعه سطح اول خود نشان دادند که پروفیلاکسی ایندومتاسین در برابر استخوان‌سازی هتروتوپیک در شرایط ترومای آرنج درمان شده با جراحی تفاوت معنی‌داری با دارونما ندارد. با این حال برای کاهش درد و همکاری بیشتر بیمار در فیزیوتراپی و نوتوانی بعد از عمل ایندومتاسین تجویز شد.^{۱۹}

نتیجه‌گیری

درمان غیرجراحی صدمه Terrible triad آرنج در بیمار دقیقاً انتخاب شده با کرایتیرای مشخص، در بیمار دارای همکاری با

میلی گرم ۳-۲ بار در روز همراه امپرازول داده شد. بعد از ۴ هفته و بعد از رویت رادیوگرافی مناسب در زاویه ۳۰ درجه فلکسیون، اجازه حرکات از فلکسیون کامل تا ۳۰ درجه فلکسیون داده شد. بعد از ۲ هفته از جاناندازی تمرینات خم کردن / کشش آرنج، فعال و همراه کمک با ساعد در چرخش خنثی و همچنین تمرینات چرخش ساعد با آرنج در ۹۰ درجه فلکشن آغاز شد. به بیمار تمرینات بالای سر با قرار گرفتن به پشت برای تسهیل دامنه حرکتی آموزش داده شد. معمولاً ۱۵-۱۰ بار را هر ۲-۳ ساعت در صورت تحمل توصیه کردیم.^{۱۰} دامنه حرکتی فعال به تدریج افزایش یافت تا زمانی که حداکثر تحرک بازیابی شد. با پیشرفت شکستگی و بهبود بافت نرم، معمولاً حدود ۸-۶ هفته پس از آسیب، آتل باز و تمرینات کششی و تقویتی غیرفعال اضافه می‌شود. برای مدیریت کانتراکچر مفصلی پس از ۶ هفته از اسپلینت‌های اکستنشن پیشرونده استاتیک می‌توان استفاده کرد. بعد ۱۲ هفته تست ثبات واروس-والگوس در ۲۰ فلکسیون، منفی و تست ثبات پوسترولترال نیز منفی بود. ثبات مفصل در واروس والگوس و پوسترولترال (Chair rise sign) وجود داشت.^{۱۱} ویزیت بعد از ۳ و ۶ ماه انجام شد. بیمار در ویزیت آخر درد نداشت. حرکات ۲۰ تا ۱۲۰ اکتیو و پاسیو وجود داشت. سوپیناسیون ۸۵ درجه و پروناسیون ۸۰ درجه بود. بعد از ۶ ماه بیمار راضی و گردن رادیوس جوش خوردگی داشت (شکل ۳). جوش خوردگی زائده کرونوئید به صورت فیروز؛ اما بدون علامت بود. بی‌ثباتی، آرتروز مفصل آرنج، نورویاتی اولنار، استخوان‌سازی نایجا وجود نداشت. flexion contracture ۲۰ درجه بود.



شکل ۳: جوش خوردگی گردن رادیوس بعد از ۶ ماه

بحث

صدمه Terrible triad، شکستگی در رفتگی پیچیده آرنج است که مفصل را بی‌ثبات می‌کند. مداخله جراحی باعث ثبات کافی در مفصل شده و اجازه حرکات زودرس را می‌دهد.^۷ مقالات در ارتباط

پیگیری نزدیک کلینیکی و رادیوگرافی می‌تواند با عملکرد مناسب آرنج همراه باشد.

ملاحظات اخلاقی

مطالعه مورد تایید کمیته اخلاق در پژوهش دانشگاه علوم پزشکی گلستان (IR.GOUMS.REC.1403.025) قرار گرفت.

References

- Hotchkiss RN. Fractures and dislocations of the elbow. In: Court-Brown C, Heckman JD, Koval KJ, Wirth MA, Tornetta P, Buchholz RW, eds. *Rockwood and Green's Fractures in Adults*. Philadelphia, PA: Lippincott-Raven; 1996.
- Chemama B, Bonneville N, Peter O, Mansat P, Bonneville P. Terrible triad injury of the elbow: how to improve outcomes? *Orthop Traumatol Surg Res*. 2010 Apr;96(2):147-54. <https://doi.org/10.1016/j.rcot.2010.02.008>.
- O'Driscoll SW, Morrey BF, Korinek S, An KN. Elbow subluxation and dislocation. A spectrum of instability. *Clin Orthop Relat Res*. 1992 Jul;(280):186-97.
- Watters TS, Garrigues GE, Ring D, Ruch DS. Fixation versus replacement of radial head in terrible triad: is there a difference in elbow stability and prognosis? *Clin Orthop Relat Res*. 2014 Jul;472(7):2128-35. <https://doi.org/10.1007/s11999-013-3331-x>.
- Youm Y, Dryer RF, Thambyrajah K, Flatt AE, Sprague BL. Biomechanical analyses of forearm pronation-supination and elbow flexion-extension. *J Biomech*. 1979;12(4):245-55. [https://doi.org/10.1016/0021-9290\(79\)90067-8](https://doi.org/10.1016/0021-9290(79)90067-8).
- Levangie PK, Norkin CC. *Joint Structure and Function: A Comprehensive Analysis*. Philadelphia, PA: F.A. Davis. 2005.
- Leigh WB, Ball CM. Radial head reconstruction versus replacement in the treatment of terrible triad injuries of the elbow. *J Shoulder Elbow Surg*. 2012 Oct;21(10):1336-41. <https://doi.org/10.1016/j.jse.2012.03.005>.
- Garrigues GE, Wray WH 3rd, Lindenhovius AL, Ring DC, Ruch DS. Fixation of the coronoid process in elbow fracture-dislocations. *J Bone Joint Surg Am*. 2011 Oct;93(20):1873-81. <https://doi.org/10.2106/jbjs.i.01673>.
- Mathew PK, Athwal GS, King GJ. Terrible triad injury of the elbow: current concepts. *J Am Acad Orthop Surg*. 2009 Mar;17(3):137-51. <https://doi.org/10.5435/00124635-200903000-00003>.
- Pipicelli JG, Chinchalkar SJ, Grewal R, Athwal GS. Rehabilitation considerations in the management of terrible triad injury to the elbow. *Tech Hand Up Extrem Surg*. 2011 Dec;15(4):198-208. <https://doi.org/10.1097/bth.0b013e31822911fd>.
- Regan W, Lapner PC. Prospective evaluation of two diagnostic apprehension signs for posterolateral instability of the elbow. *J Shoulder Elbow Surg*. 2006 May-Jun;15(3):344-46. <https://doi.org/10.1016/j.jse.2005.03.009>.
- Rodriguez-Martin J, Pretell-Mazzini J, Andres-Esteban EM, Larraizar-Garjito R. Outcomes after terrible triads of the elbow treated with the current surgical protocols. A review. *Int Orthop*. 2011 Jun;35(6):851-60. <https://doi.org/10.1007/s00264-010-1024-6>.
- Guitton TG, Ring D. Nonsurgically treated terrible triad injuries of the elbow: report of four cases. *J Hand Surg Am*. 2010 Mar;35(3):464-67. <https://doi.org/10.1016/j.jhssa.2009.12.015>.
- Chan K, MacDermid JC, Faber KJ, King GJ, Athwal GS. Can we treat select terrible triad injuries nonoperatively? *Clin Orthop Relat Res*. 2014 Jul;472(7):2092-99. <https://doi.org/10.1007/s11999-014-3518-9>.
- Closkey RF, Goode JR, Kirschenbaum D, Cody RP. The role of the coronoid process in elbow stability. A biomechanical analysis of axial loading. *J Bone Joint Surg Am*. 2000 Dec;82(12):1749-53. <https://doi.org/10.2106/00004623-200012000-00009>.
- Schneeberger AG, Sadowski MM, Jacob HA. Coronoid process and radial head as posterolateral rotatory stabilizers of the elbow. *J Bone Joint Surg Am*. 2004 May;86(5):975-82. <https://doi.org/10.2106/00004623-200405000-00013>.
- Baker M, Eyre-Brook A, Gokaraju K, Jones V, Thyagarajan D, Ali A, et al. Non-operative management of terrible triad injuries of the elbow; not so terrible? *Shoulder Elbow*. 2024 Apr;16(2):200-205. <https://doi.org/10.1177/17585732231190599>.
- Factor S, Kaz S, Pritsch T, Eisenberg G, Gurel R, Rosenblatt Y. Nonoperative management of terrible triad injuries: clinical outcomes of 39 cases. *Clin Shoulder Elb*. 2025 Sep;28(3):289-297. <https://doi.org/10.5397/cise.2025.00381>.
- Atwan Y, Abdulla I, Grewal R, Faber KJ, King GJW, Athwal GS. Indomethacin for heterotopic ossification prophylaxis following surgical treatment of elbow trauma: a randomized controlled trial. *J Shoulder Elbow Surg*. 2023 Jun;32(6):1242-48. <https://doi.org/10.1016/j.jse.2023.02.119>.