









Case Report

Renal Cavernous Hemangioma Mimicking Carcinoma: A Case Report

Ramin Azarhoush (M.D)^{*1}  , Rahim Jorjani (M.D)²  , Ali Amiri ^{*3}  

¹ Pathologist, Associate Professor, Department of Pathology, Medical School, Golestan University of Medical Sciences, Gorgan, Iran. ² Urologist, Assistant Professor, Department of Surgery, Medical School, Golestan University of Medical Sciences, Gorgan, Iran. ³ Medical Student, Medical School, Golestan University of Medical Sciences, Gorgan, Iran.

Abstract

Renal cavernous hemangioma is a rare benign tumor. This case report describes a 44-year-old male who was incidentally found to have a renal mass during an abdominal and pelvic ultrasound. The patient's abdominal ultrasound revealed a mass, which was further evaluated with a CT scan. The CT findings suggested renal cell carcinoma. Suspecting malignancy, the patient underwent radical nephrectomy. Histopathological and immunohistochemical examinations ultimately diagnosed the mass as a cavernous hemangioma. Despite its benign nature, the patient was followed up with a control ultrasound three months post-surgery. This case is presented due to the significant clinical and radiological resemblance of this tumor to renal carcinomas, highlighting the importance of considering benign tumors in differential diagnoses.

Keywords: Neoplasms, Cavernous Hemangioma, Renal Carcinoma

*Corresponding Author: Ali Amiri, E-mail: amiri.a@goums.ac.ir



Received 1 Nov 2023

Final Revised 21 Jan 2024

Accepted 21 Jan 2024

Published Online 7 Jul 2024

Cite this article as: Azarhoush R, Jorjani R, Amiri A. [Renal Cavernous Hemangioma Mimicking Carcinoma: A Case Report]. J Gorgan Univ Med Sci. 2024; 26(2): 80-85. [Article in Persian]





Extended Abstract

Introduction

Most kidney tumors originate from epithelial cells, while mesenchymal tumors are considered rare in the kidney. Hemangiomas are benign and rare vascular dysplasias; however, among vascular neoplasms, they are the most common. These tumors can involve visceral organs like the liver and, after the liver, the kidney is the second most common site for visceral hemangiomas.

Renal hemangiomas usually present as solitary and unilateral lesions, with no significant difference in prevalence based on gender or laterality. They most commonly affect individuals from young adulthood to middle age, particularly in the 30-40 year age group. Most hemangiomas measure 1-2 cm in diameter, but cases up to 30 cm have been reported. Symptoms can include flank pain ranging from mild to colicky, potentially due to blood clotting within the vessels. Physical examination may reveal a palpable mass in the flank, and tenderness may also be present.

Renal hemangiomas are slow-growing vascular masses that rarely involve the kidneys. They originate from remnants of pluripotent angioblastic cells, leading to the proliferation of large-diameter vessels. Preoperative diagnosis is challenging because these tumors lack specific radiologic features and are sometimes misdiagnosed as malignant kidney tumors. They are often discovered incidentally during routine imaging or unrelated medical screenings. This case report discusses a middle-aged patient with a cavernous hemangioma, which was surgically removed. Due to its clinical and radiological resemblance to renal cancers, this benign tumor is highlighted.

Case Presentation

A 44-year-old male patient with no clinical symptoms was informed of a mass in his left kidney following an annual abdominal and pelvic ultrasound checkup. The mass was isoechoic with the renal medulla in the lower pole of the left kidney and had minimal vascularity. Further evaluation was carried out after the mass was detected. The patient's physical examination was normal, and he reported no hematuria. Hematology tests and urinalysis were normal. The patient had been taking Livergol (70 mg) for three years due to grade I fatty liver and had a history of aspirin (80 mg) and atorvastatin (20 mg) use for five years up to the time of mass detection. For further diagnostic accuracy, the patient underwent an abdominal and pelvic CT scan.

The CT scan revealed an isodense, endophytic tumor measuring 30 x 20 x 33 mm from the parenchyma of the lower calyx of the left kidney extending towards the renal pelvis. The CT scan suggested a higher likelihood of renal cell carcinoma (RCC) and a lower likelihood of transitional cell carcinoma (TCC), with the tumor staging at T3aN0 based on the TNM system. The renal vein was intact without involvement. Due to

suspicion of malignancy, the patient underwent a radical nephrectomy for definitive diagnosis and treatment.

The excised specimen included a kidney measuring 8 x 6 x 5 cm, revealing a hemorrhagic mass with well-defined borders in the renal medulla measuring 1.5 cm in diameter. Histopathologic examination of the sample showed renal parenchyma with a vascular tumor composed of dilated vascular channels lined by normal endothelial cells without atypia and minimal mitosis. Immunohistochemical analysis confirmed the diagnosis, with the sample testing positive for CD34 and negative for PAX8 markers. The final diagnosis was a renal cavernous hemangioma. The patient was discharged in satisfactory condition and advised to follow up regularly.

Conclusion

Preoperative diagnosis of hemangiomas is difficult. Ultrasound examination may show masses with varying echogenicity, often appearing hyperechoic but sometimes hypoechoic. Renal angiography and CT scans can aid in diagnosis, and MRI plays a crucial role in the radiological assessment of urological masses. Selective renal angiography can identify hemangiomas by their characteristic hypervascularity, although they may appear hypovascular due to low flow.

Differential diagnoses for hemangiomas include ectopic papilla, papillary necrosis, angiomyolipoma, intravascular papillary endothelial hyperplasia, hemorrhagic papillitis, urothelial carcinoma, and renal cell carcinoma. Due to the challenges in definitively diagnosing cavernous hemangiomas preoperatively, specific treatments cannot be recommended. If a localized small mass confirmed as a hemangioma exists, kidney-sparing surgery may be performed. Otherwise, radical nephrectomy is the main treatment due to the suspicion of malignancy and the inability to confirm the diagnosis preoperatively.

Histopathologic examination can easily differentiate hemangiomas from malignancies, with subtypes such as capillary, cavernous, and anastomosing hemangiomas identified based on the size of the newly formed vessels. Cavernous hemangiomas consist of dense vascular channels with dilated vessels and erythrocyte accumulation, while capillary hemangiomas show excessive capillary-sized vessel proliferation with minimal stroma. Immunohistochemical analysis can distinguish hemangiomas from malignancies and confirm histopathologic diagnoses. Hemangiomas react to vascular markers like CD34, CD31, Factor VIII, ERG, and FLI-1, whereas RCC and other malignancies react to markers like PAX8, CAIX, CD10, cytokeratins, EMA, CA-9, and PAX2. Follow-up for hemangioma patients varies based on size, extent, and involvement, including monitoring, nephrectomy, heminephrectomy, or papillectomy.

Renal cavernous hemangioma is a rare tumor often incidentally discovered during radiography, with treatment involving surgical removal or nephrectomy.



گزارش مورد

همانژیوم کاورنوس کلیوی مقلد کارسینوم: گزارش یک مورد

دکتر رامین آذرهوش^۱، دکتر رحیم جرجانی^۲، علی امیری^{۳*}

۱ متخصص پاتولوژی، دانشیار گروه پاتولوژی، دانشکده پزشکی، دانشگاه علوم پزشکی گلستان، گرگان، ایران. ۲ متخصص ارولوزی، استادیار گروه جراحی، دانشکده پزشکی، دانشگاه علوم پزشکی گلستان، گرگان، ایران. ۳ دانشجوی رشته پزشکی، دانشکده پزشکی، دانشگاه علوم پزشکی گلستان، گرگان، ایران.

چکیده

همانژیوم کاورنوس کلیه یک تومور نادر و خوش خیم است. موردی که گزارش می‌شود مردی ۴۴ ساله بود که به طور اتفاقی در سونوگرافی شکم و لگن توده‌ای در وی شناسایی شد. در بررسی CT-scan، کارسینوم سلول رنال مطرح شد. با شک به بدخیمی، عمل رادیکال نفرکتومی انجام شد. براساس بررسی‌های پاتولوژیک شامل هیستوپاتولوژی و ایمونوهیستوشیمی تشخیص نهایی همانژیوم کاورنوس داده شد. این تومور ماهیت خوش خیم دارد و فالوآپ بیمار به شکل کنترل سونوگرافی سه ماه بعد از عمل جراحی انجام شد. این گزارش مورد به خاطر جالب توجه بودن شباهت بالای این تومور به لحاظ بالینی و رادیولوژی به کارسینوم‌های کلیه، ارایه شد.

واژه‌های کلیدی: نئوپلاسم، همانژیوم کاورنوس، کارسینوم کلیه

* نویسنده مسؤول: علی امیری، پست الکترونیکی: amiri.a@goums.ac.ir

نشانی: گرگان، ابتدای جاده قدیم گرگان به کردکوی، مجموعه آموزش عالی (شادروان فلسفی) دانشگاه علوم پزشکی گلستان، دانشکده پزشکی، تلفن ۰۱۷-۳۲۴۵۲۶۵۱

وصول ۱۴۰۲/۸/۱۰ اصلاح نهایی ۱۴۰۲/۱۱/۱ پذیرش ۱۴۰۲/۱۱/۱ انتشار ۱۴۰۳/۴/۱۷

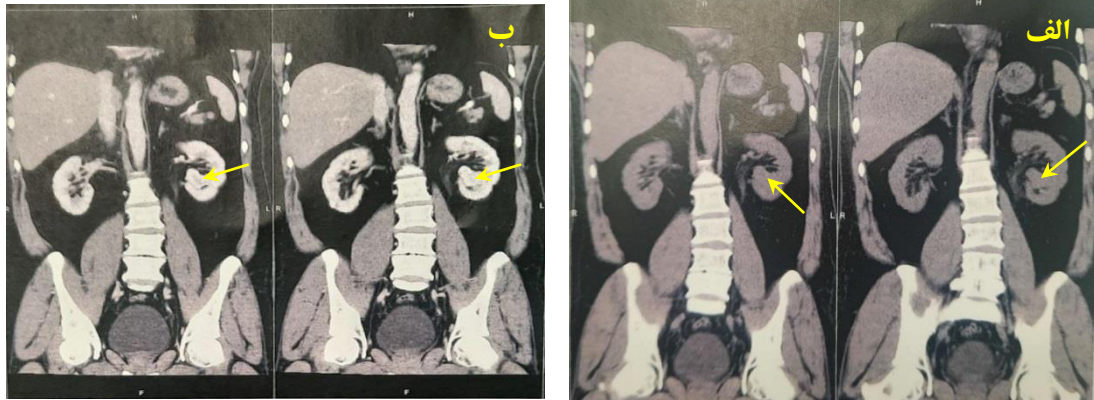
مقدمه

تومورها و نئوپلاسم‌های عروقی در کلیه به طور نادر مشاهده می‌شوند.^۱ همانژیوم‌ها شایع‌ترین نئوپلاسم‌های عروقی کلیه هستند و در یک مطالعه، در مردان ۱/۸ برابر زنان گزارش شده است.^۲ اولین همانژیوم کلیه (Renal hemangioma) توسط Virchow در سال ۱۸۶۷ گزارش و توصیف شد و تاکنون ۲۰۰ مورد گزارش شده است.^۱ همانژیوم‌های رنال توده‌های عروقی دارای رشد آهسته هستند که به ندرت موجب درگیری کلیه می‌شوند.^۲ این تومورها از باقیمانده سلول‌های آنژیوبلاستیک تک‌توان، منشا می‌گیرند^۱ و موجب تکثیر عروق با قطر زیاد و بزرگ می‌شوند. هیچگونه ارتباطی میان بروز این تومورها با جنسیت، نژاد و کلیه سمت درگیر، وجود ندارد.^۲ به طور معمول همانژیوم کلیه درگیری یک‌طرفه ایجاد می‌کند و به ندرت درگیری دوطرفه ایجاد می‌شود.^۴ همانژیوم‌های کلیه دارای دو نوع کلی کاورنوس و مویرگی هستند. با این که ۸۵ درصد این تومورها در سنین کمتر از ۴۰ سال دیده می‌شوند؛ همانژیوم کاورنوس می‌تواند از نوزادی تا ۸۰ سالگی موجب درگیری کلیه شود.^۲ تشخیص پیش از جراحی این توده‌ها در بیماران بسیار دشوار است. زیرا هیچ علامت رادیولوژیک مختص به خود ندارند^۵ و گاهی به اشتباه به عنوان بدخیمی‌های کلیوی تشخیص داده می‌شوند.^۴ گاهی نیز به صورت تصادفی در یک تصویربرداری عادی

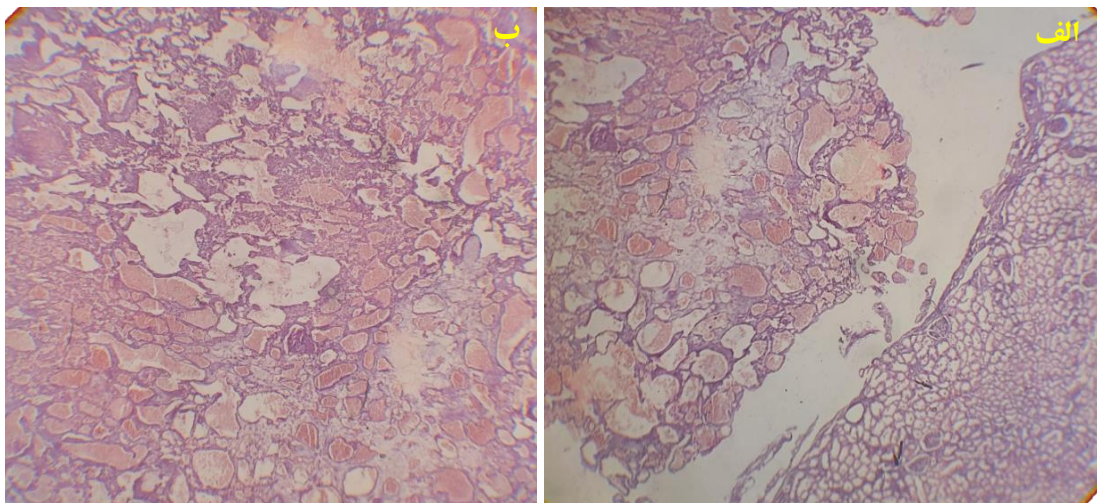
یا تصویربرداری غربالگری پزشکی نامرتبط یافت می‌شوند.^۶ این گزارش مورد درباره یک مورد میانسال است که درگیری همانژیوم کاورنوس بوده و با مداخله جراحی این همانژیوم خارج گردید. به علت شباهت بی‌اندازه تومور خوش خیم همانژیوم از نظر رادیولوژی و بالینی به سرطان‌های کلیه، معرفی شد.

معرفی بیمار

بیمار مردی ۴۴ ساله بدون علائم بالینی بود که پس از چکاپ سالیانه سونوگرافی شکم و لگن، درباره وجود یک توده در کلیه چپ، به او اطلاع داده شد. این توده، ایزواکو با مدولای کلیه چپ در پل تحتانی بود و واسکولاریته مختصر داشت. پس از مشاهده این توده، ارزیابی بیمار برای بررسی‌های بیشتر صورت گرفت. معاینه فیزیکی بیمار نرمال بود و شکایتی از وجود خون در ادرار خود ذکر نکرد. آزمایشات هماتولوژی و آنالیز ادرار بیمار نرمال بود. بیمار به علت کبد چرب گرید I خود، داروی لیورگل ۷۰ میلی‌گرم به مدت ۳ سال مصرف می‌کرد و سابقه مصرف آسپرین ۸۰ میلی‌گرم به مدت ۵ سال و آتورواستاتین ۲۰ میلی‌گرم به مدت ۵ سال تا هنگام تشخیص توده نیز داشت. برای تشخیص دقیق‌تر توده بیمار، بیمار برای انجام CT-scan شکم و لگن ارجاع داده شد. در نتایج به دست آمده از CT-scan، یک تومور ایزودنس اندوفیتیک به ابعاد ۳۰ در ۲۰ در ۳۳ میلی‌متر از پارانشیم کالیس تحتانی کلیه چپ به



شکل ۱: توده قابل مشاهده اندوفتیک در کالیس تحتانی کلیه چپ (فلش‌های زرد). الف) تصویر CT با کنتراست عادی و معمول، ب) تصویر CT با کنتراست تقویت شده.



شکل ۲: رنگ آمیزی هماتوکسیلین و ائوزین (40X). الف) همانژیوم کاورنوس دارای عروق نوپدید دیلاته است که با اندکی استرومای بافت همبند از بافت پارانشیم کلیه جدا شده است. ب) ساختار همانژیوم کاورنوس که درون آنها نسبتاً یا کاملاً توسط اریتروسیت‌ها پر شده است.

از نظر مارکر CD34 مثبت و از نظر مارکر PAX8 منفی است. تشخیص نهایی این تومور، همانژیوم کاورنوس کلیه بود. بیمار با حال عمومی رضایت‌بخش ترخیص و به وی توصیه پیگیری دوره‌ای داده شد.

بحث

بیشتر تومورهای کلیوی تومورهایی با منشا اپیتلیالی بوده و تومورهای مزانشیمال، تومورهای نادر در کلیه محسوب می‌شوند.^۵ تومورهای عروقی کلیه بسیار نادر بوده و به طور خلاصه شامل همانژیوم کاورنوس، همانژیوم مویرگی، همانژیوم آناستموزی، همانژیوم‌اندوتلیوما و آنژیوسارکوم هستند.^۵ همانژیوم‌ها دیسپلازی‌های عروقی خوش‌خیم و نادر هستند؛^۸ اما در میان نئوپلاسم‌های عروقی شایع‌ترین نئوپلاسم‌های عروقی محسوب می‌شوند.^۲ این تومورها علاوه بر سر و گردن، اندام‌های احشایی مانند کبد را درگیر می‌کنند.^۴ پس از کبد، کلیه شایع‌ترین محل درگیری همانژیوم‌های احشایی هستند.^۲

معمولاً همانژیوم‌های رنال به صورت تک‌کانونی و یک‌طرفه رخ می‌دهند.^۶ تفاوتی در میزان شیوع بر اساس جنسیت و سمت درگیر

سمت لگنچه دیده شد (شکل یک). براساس مشاهده CT-scan، به احتمال بالاتر این تومور از نوع کارسینوم سلول رنال (Renal cell carcinoma: RCC) و با احتمال پایین‌تر از نوع کارسینوم سلول ترانزیشنال (Transitional Cell Carcinoma: TCC) می‌توانست باشد و در سیستم درجه‌بندی TNM (Tumor, Node, Metastasis staging system) تومور بیمار دارای درجه T3aN0 بود. طبق تفسیر CT-scan و رید کلیوی سالم بود و درگیری نداشت. با شک به بدخیمی، برای تشخیص و درمان قطعی، بیمار مورد رادیکال نفرکتومی قرار گرفت. نمونه برداشت شده شامل یک کلیه به ابعاد ۸ در ۶ در ۵ سانتی‌متر بود که در برش، یک توده هموراژیک با حدود مشخص در مدولای کلیه به قطر ۱/۵ سانتی‌متر مشاهده شد. در بررسی هیستوپاتولوژیک مقاطع تهیه شده از نمونه، پارانشیم کلیوی با یک تومور عروقی همراه بود (شکل ۲-الف). این تومور از کانال‌های عروقی دیلاته تشکیل شده بود که توسط سلول‌های اندوتلیال عادی بدون آتیبی و با میتوز اندک پوشیده شده بود (شکل ۲-ب). به منظور تایید تشخیص، نمونه مورد بررسی ایمونوهیستوشیمی قرار گرفت و مشخص شد که نمونه

رنال اغلب غیرقابل تمایز از بدخیمی‌ها مانند RCC و اروتلایل کارسینوما است.^{۲،۵} گاهی از طریق روش اورترورنوسکوپی، می‌توان ضایعه را به وضوح تشخیص داد؛ اما اگر قابل مشاهده نباشد؛ دال بر عدم همانژیوم نیست.^{۲،۱}

تشخیص‌های افتراقی همانژیوم‌ها شامل اکتوییک پاپیلا، نکروز پاپیلاری، آنژیومیولیپوما، هیپرپلازی اندوتلیال پاپیلاری درون‌عروقی، پاپیلیت هموراژیک، کارسینوم سلول اروتلایل و کارسینوم سلول رنال هستند.^{۱،۴،۷}

به دلیل دشواری در تشخیص قطعی همانژیوم کاورنوس پیش از جراحی، درمان خاصی را نمی‌توان پیشنهاد کرد. اگر توده لوکالیزه کوچک وجود داشته و همانژیوم بودن آن تایید شده باشد، عمل جراحی نگهدارنده کلیه انجام می‌شود.^۷ در غیر این صورت به علت شک به بدخیمی در تشخیص همانژیوم‌ها و عدم تشخیص قطعی توده، عمل رادیکال نفرکتومی به عنوان خط درمانی اصلی اجرا می‌شود.^۴ در بررسی پاتولوژیک نمونه برداشته شده در جراحی، یک توده با حدود مشخص و بدون کپسول که به رنگ قرمز مایل به قهوه‌ای است.^۲ در بررسی هیستوپاتولوژیک علاوه بر افتراق آسان همانژیوم از بدخیمی‌ها، ساب‌تایپ‌های مویرگی و کاورنوس و آناستوموزی نیز قابل افتراق است. دو ساب‌تایپ اصلی مویرگی و کاورنوس بر اساس قطر عروق تشکیل شده نوپدید، قابل تمایزند. همانژیوم کاورنوس دارای تراکم عروق با کانال‌های دیلاته به همراه تجمع ایتروسیت‌ها در عروق هستند؛ در حالی که در همانژیوم مویرگی، تکثیر بی‌رویه عروق با اندازه مویرگی همراه با استرومای اندک دیده می‌شود. در بررسی ایمونوهیستوشیمی می‌توان به تمایز همانژیوم از بدخیمی‌ها دست یافت و تشخیص هیستوپاتولوژیک را تایید کرد. همانژیوم‌ها از نظر ایمونوهیستوشیمی نسبت به بعضی مارکرهای عروقی مانند CD34، CD31، Factor VIII، ERG و FLI-1 واکنش‌پذیرند؛^۲ اما بدخیمی‌ها از جمله RCC از نظر ایمونوهیستوشیمی به مارکرهای PAX8، CAIX، CD10، سایتوکراتین‌ها، EMA، CA-9 و PAX2 واکنش‌پذیرند.^{۲،۱۱} پیگیری بیماران با تشخیص همانژیوم بر اساس شرایط و اندازه و میزان درگیری همانژیوم می‌تواند فرق کند.^۲ پیگیری بیماران شامل تحت نظر قرار دادن، نفرکتومی، همی نفرکتومی پاپیلکتومی است.^۱

نتیجه‌گیری

همانژیوم کاورنوس کلیه توموری نادر است که گاهی اتفاقی طی رادیوگرافی کشف شده و درمان آن جراحی و برداشتن توده و یا نفروستومی است.

وجود ندارد.^۱ بیشترین درگیری از دوره جوانی تا افراد میانسال به‌خصوص در گروه سنی ۳۰ تا ۴۰ ساله رخ می‌دهد.^۲ بیشتر موارد درگیری اطفال در کلیه راست بوده است.^۸ بیشتر همانژیوم‌ها قطر ۱-۲ سانتی‌متر و یا کمتر دارند؛ اما موارد با قطر ۳۰ سانتی‌متر نیز یافت شده است.^۲ گاهی همانژیوم‌های رنال همراه سایر بیماری‌های کلیوی مانند نارسایی مزمن کلیه (CRF)، مرحله نهایی نارسایی کلیه (ESRD)، پلی‌سیتمی یا پرفشاری خون دیده می‌شوند.^{۲،۷،۹} گاهی نیز در مجاورت تومور بدخیم RCC، همانژیوم‌هایی یافت می‌شوند و در موارد نادر، همانژیوم‌ها با بیماری‌های سندرمیک مانند استراج وبر (Sturge-Weber Syndrome) یا کلیپل ترنونه (Klippel-Trenaunay syndrome) ارتباط دارند.^{۲،۱۰} با این که مبتلایان به همانژیوم رنال می‌توانند بی‌علامت باشند؛ هماچوری شایع‌ترین تظاهر بالینی این تومورها است که موجب اشتباه تشخیصی با بدخیمی‌ها می‌شود.^۴ علل هماچوری در این بیماران می‌تواند ترومبوز، انفارکتوس یا رشد مجدد عروق بعد از سایش بافت اروتلایل باشد.^۸ درد پهلوها نیز می‌تواند وجود داشته و از میزان خفیف تا دردهای کولیکی متنوع باشد و این درد می‌تواند به علت انعقاد خون در رگ‌ها باشد.^{۸،۱} در معاینه فیزیکی، توده قابل لمس در پهلوها ممکن است تشخیص داده شود و همچنین می‌تواند عامل تندرns در پهلوها باشد.^۸

تشخیص پیش از جراحی همانژیوم‌ها دشوار است.^{۲،۵} بررسی اولتراسونوگرافی در بیماران، توده‌ها با اکورژنیسته‌های مختلف را نشان می‌دهند. در اغلب موارد توده هیپراکو نمایش داده می‌شود؛ اما در موارد اندکی هیپواکو نیز مشاهده می‌شوند.^۸ آنژیوگرافی رنال و CT-scan برای تشخیص می‌توانند مفید و کمک‌کننده باشند.^۴ در تصویر عادی CT-scan یک توده با دانسیته بافت نرم دیده می‌شود و در CT-scan با کنتراست بالا، معمولاً همانژیوم کاورنوس به شکل یک توده با دانسیته پایین دیده می‌شود.^۸ در دو مورد گزارش شده Sethi و همکاران یافته‌ها پیش از جراحی، موید وجود RCC یا TCC بودند؛ ولی اشتباه تشخیصی همانژیوم بود.^۴ تصویربرداری MRI امروزه در ارزیابی رادیولوژیک توده‌های ارولوژیک نقش مهمی ایفا می‌کند. Rueckforth و همکاران بیان نمودند که همانژیوم‌های رنال غالباً نواحی هیپوایننس در تصاویر T1W و نواحی هیپراایننس در تصاویر T2W را نمایش می‌دهند.^{۱۱}

تکنیک آنژیوگرافی انتخابی رنال برای تشخیص همانژیوم مفید است و مشاهده هیپواسکولاریته ویژه همانژیوم‌ها است؛ اما گاهی همانژیوم به دلیل جریان پایین مایع، به حالت هیپواسکولاریته قابل مشاهده است.^۸ به‌طور کلی ویژگی‌های رادیولوژیک همانژیوم‌های

References

1. Chen T, Jin P, Wang Y, Zhao X, Yang L. Renal cavernous hemangioma in a child: case report and review of the literature. *Urology*. 2011 Nov;78(5):1185-86. doi: 10.1016/j.urology.2011.02.005.
2. Lin MS, Ro JY. Vascular neoplasms and related lesions of kidney. *Annals of Urologic Oncology*. 2020;3(1):1-14. doi: 10.32948/auo.2020.05.02.
3. Brown JG, Folpe AL, Rao P, Lazar AJ, Paner GP, Gupta R, et al. Primary vascular tumors and tumor-like lesions of the kidney: a clinicopathologic analysis of 25 cases. *Am J Surg Pathol*. 2010 Jul;34(7):942-49. doi: 10.1097/PAS.0b013e3181e4f32a.
4. Sethi S, Agarwal V, Chopra P. Cavernous hemangioma of the kidney: A report of two cases and review of the literature. *Urol Ann*. 2012 Sep;4(3):187-90. doi: 10.4103/0974-7796.102674.
5. Geramizadeh B, Shams N, Iranpour P, Rajabi MJ. Renal Capillary Hemangioma Mimicking Urothelial Carcinoma, A Case Report and Review of the Literature. *Iran J Pathol*. 2019;14(2):175-79. doi: 10.30699/IJP.14.2.175.
6. Jiang W, Liu X, Wen L. Case report: Capillary hemangioma in the renal hilum mimicking paraganglioma. *Front Oncol*. 2022 Nov;12:1027157. doi: 10.3389/fonc.2022.1027157.
7. Ceccarelli G, Codacci Pisanelli M, Patriti A, Biancafarina A. Renal cavernous hemangioma: robot-assisted partial nephrectomy with selective warm ischemia. Case report and review of the literature. *G Chir*. 2015 Sep-Oct;36(5):197-200. doi: 10.11138/gchir/2015.36.5.197.
8. Zhao X, Zhang J, Zhong Z, Koh CJ, Xie HW, Hardy BE. Large renal cavernous hemangioma with renal vein thrombosis: case report and review of literature. *Urology*. 2009 Feb;73(2):443.e1-3. doi: 10.1016/j.urology.2008.02.049.
9. Bui TL, Glavis-Bloom J, Liu HK, Ushinsky A, Souccar S, Ibe IO, et al. Multiple renal capillary hemangiomas in a patient with end-stage renal disease. *Radiol Case Rep*. 2019 Apr;14(6):750-54. doi: 10.1016/j.radcr.2019.03.027.
10. Mehta V, Ananthanarayanan V, Antic T, Krausz T, Milner J, Venkataraman G, et al. Primary benign vascular tumors and tumorlike lesions of the kidney: a clinicopathologic analysis of 15 cases. *Virchows Arch*. 2012 Dec;461(6):669-76. doi: 10.1007/s00428-012-1333-9.
11. Rueckforth J, Rhode D, Baba H, Adam G. Renal capsular hemangioma: unusual MR findings. *J Comput Assist Tomogr*. 1995 Sep-Oct;19(5):817-18. doi: 10.1097/00004728-199509000-00024.
12. Kim EK, Jang M, Choi YJ, Cho NH. Renal Cell Carcinoma With Hemangioma-Like Features: Diagnostic Implications and Review of the Literature. *Int J Surg Pathol*. 2019 Sep;27(6):631-38. doi: 10.1177/1066896919840435.