

## Liver toxicity of multiwall carbon nanotubes in rats

Mitra Kooravand Bardpareh (M.Sc)<sup>1</sup>, Ali Noori (Ph.D)<sup>\*2</sup>

<sup>1</sup>M.Sc in Animal Physiology, Department of Biology, Falavarjan Branch, Islamic Azad University, Isfahan, Iran. ORCID ID: 0000-0003-2934-3667

<sup>2</sup>\*Corresponding Author, Assistant Professor, Department of Biology, Falavarjan Branch, Islamic Azad University, Isfahan, Iran. ali.noori55@gmail.com ORCID ID: 0000-0003-3083-6602

---

### Abstract

**Background and Objective:** Multiwall carbon nanotubes nowadays have multiple uses in the field of drug and gene delivery and other biological fields, and it is necessary to study their potential toxicity on organisms due to unique properties of these nanostructures. This study was conducted to determine the toxicity of multi-wall carbon nanotubes functionalized with carboxylic groups on the function and structure of the rats liver tissue.

**Methods:** In this experimental study, 50 mature female Wistar Rats were randomly allocated into five groups including the control group of normal saline and Tween and treatment groups 2.5, 5, 10, 20 mg/kg/bw concentrations of multi-wall carbon nanotubes functionalized with carboxylic group with diameter less than 8 nm and length 30 micrometers that was received in 8 steps, intraperitoneally. Blood sampling was performed in two steps (The first stage was one day after the last injection and the second stage was 20 days after the last injection). The level of activity of the aspartate aminotransferase (AST), alanine aminotransferase (ALT), alkaline phosphatase (ALP) enzymes and the amount of malondialdehyde were measured in serum. By preparing the tissue sections of the liver, a number of rats in each group (after 20 days from the last injection) with hematoxylin-eosin staining, the tissue structure of the liver was examined by optical microscopy. Animals were weighed before and after treatment.

**Results:** In the first stage, only the mean of AST activity at 5 mg/kg/bw concentration was significantly increased ( $P<0.05$ ). In the second stage, ALP activity was significantly reduced ( $P<0.05$ ) in all doses higher than 2.5 mg/kg/bw and the activity of AST and ALT in doses of 5 and 10 mg/kg/bw was significantly reduced ( $P<0.05$ ) and in the dose of 2.5 mg/kg/bw was significantly increased ( $P<0.05$ ). Histologic studies revealed disturbances such as degeneration of the vein wall of the lobular center, degeneration of the nucleus and hepatocyte lysis with severe atrophy, irregularity and dilatation of the sinusoids and accumulation of inflammatory cells in the treatment groups in dose-dependent manner. Based on the above findings the most disturbances were related to the 20 mg/kg/bw concentration.

**Conclusion:** It seems that multi-wall carbon nanotubes functionalized with carboxylic group, even in small amounts (2.5 and 5 mg/kg/bw) after 20 days, are toxic on the liver and cause liver tissue and function impairment.

**Keywords:** Multiwall Carbon Nanotubes, Liver Enzymes, Liver Tissue Structure, Toxicity, Rat

---

Received 13 Jan 2018

Revised 2 Jul 2018

Accepted 18 Jul 2018

## سمیت کبدی نانولوله‌های کربن چند دیواره در موش صحرائی

میترا کوراوند بردپاره<sup>۱</sup>، دکتر علی نوری<sup>۲\*</sup>

۱- کارشناسی ارشد رشته علوم جانوری گرایش فیزیولوژی جانوری، واحد فلاورجان، دانشگاه آزاد اسلامی، اصفهان، ایران. کد ارکید 0000-0003-2934-3667

۲- استادیار گروه زیست شناسی، واحد فلاورجان، دانشگاه آزاد اسلامی، اصفهان، ایران. کد ارکید 0000-0003-3083-6602

## چکیده

**زمینه و هدف:** امروزه نانولوله‌های کربن چنددیواره دارای کاربردهای متعدد در زمینه انتقال دارو و ژن و زمینه‌های دیگر بیولوژیک هستند و ضروری است که با توجه به خواص منحصر به فرد این نانو ساختارها، سمیت احتمالی آنها بر موجودات زنده مورد بررسی قرار گیرد. این مطالعه به منظور تعیین سمیت نانولوله‌های کربن چنددیواره عامل‌دار شده با گروه‌های کربوکسیل بر عملکرد و ساختار بافت کبد موش‌های صحرائی انجام شد.

**روش بررسی:** در این مطالعه تجربی ۵۰ سر موش صحرائی ماده بالغ نژاد ویستار به ۵ گروه ۱۰ تایی تقسیم شدند. گروه بندی شامل گروه شاهد سرم فیزیولوژی و توپین و گروه‌های تیمار غلظت‌های ۰، ۲/۵، ۵، ۱۰ و ۲۰ از نانولوله کربن چنددیواره عامل‌دار شده با گروه کربوکسیل با قطر کمتر از ۸ نانومتر و طول ۳۰ میکرومتر بودند که در ۸ مرحله به صورت یک روز در میان و به روش درون صفاقی دریافت شد. خونگیری در دو مرحله (مرحله اول یک روز پس از آخرین تزریق و مرحله دوم ۲۰ روز پس از آخرین تزریق) انجام شد. میزان فعالیت آنزیم‌های کبدی آلانین آمینوترانسفراز (ALT: alanine aminotransferase)، آسپاراتات آمینوترانسفراز (aspartate aminotransferase: AST) و آلکالین فسفاتاز (ALP: alkaline phosphatase) و نیز مقدار مالون دی آلدئید در سرم خون اندازه‌گیری شد. با تهیه مقاطع بافتی از کبد تعدادی از موش‌های صحرائی در هر گروه (پس از گذشت ۲۰ روز از آخرین تزریق) با رنگ‌آمیزی همانوکسیلین-انوزین، ساختار بافتی کبد توسط میکروسکوپ نوری مورد بررسی قرار گرفت. حیوانات قبل از شروع تیمار و پس از آن وزن شدند.

**یافته‌ها:** در مرحله اول فقط میانگین فعالیت آنزیم AST در غلظت ۵ mg/kg/bw به طور معنی‌دار افزایش یافت ( $P < 0/05$ ). در مرحله دوم، فعالیت آنزیم ALP در تمام دوزهای بالاتر از ۲/۵ mg/kg/bw کاهش آماری معنی‌داری یافت ( $P < 0/05$ ) و فعالیت آنزیم‌های ALT و AST در دوزهای ۵ mg/kg/bw و ۱۰ کاهش آماری معنی‌دار ( $P < 0/05$ ) و در دوز ۲/۵ mg/kg/bw افزایش آماری معنی‌داری ( $P < 0/05$ ) یافت. مطالعات بافت شناسی اختلالاتی نظیر دژنره شدن دیواره سیه‌رگ مرکز لوبولی، تحلیل رفتن هسته و لیز شدن هیاتوسیت‌ها همراه با آتروفی شدید، بی‌نظمی و اتساع سینوزوئیدها و تجمع سلول‌های التهابی را در گروه‌های تیمار به صورت وابسته به دوز نشان داد. به طوری که بیشترین اختلالات مربوط به غلظت ۲۰ mg/kg/bw بود.

**نتیجه‌گیری:** به نظر می‌رسد که نانولوله‌های کربنی چنددیواره عامل‌دار شده با گروه کربوکسیل حتی در مقادیر کم (۲/۵ mg/kg/bw) و ۵ (پس از گذشت ۲۰ روز، برای بافت کبد سمی بوده و باعث اختلالاتی در بافت و عملکرد کبد می‌شود.

**کلید واژه‌ها:** نانولوله‌های کربن چنددیواره، آنزیم‌های کبدی، ساختار بافتی کبد، سمیت، موش صحرائی

\* نویسنده مسؤول: دکتر علی نوری، پست الکترونیکی ali.noori55@gmail.com

نشانی: اصفهان، فلاورجان، دانشگاه آزاد اسلامی واحد فلاورجان، تلفن ۰۳۱-۳۷۴۳۰۱۳۵

وصول مقاله: ۱۳۹۶/۱۰/۲۳، اصلاح نهایی: ۱۳۹۷/۴/۱۱، پذیرش مقاله: ۱۳۹۷/۴/۲۷

## مقدمه

نانوساختارها، نانولوله‌های کربنی (CNTs=carbon nanotubes) هستند. ساده ترین نوع نانولوله‌های کربنی، نانولوله‌های کربنی تک دیواره هستند که می‌توان آن را به صورت صفحه منفردی از گرافیت پیچیده شده، به شکل استوانه ای بدون درز و یکپارچه در نظر گرفت. اگر تعدادی از این صفحه‌ها به شکل لوله‌های هم مرکز دور هم پیچانده شوند؛ نانولوله‌های کربنی چندلایه یا چنددیواره به دست می‌آید (۳ و ۴). نانولوله‌های کربنی دارای کاربردهای متعدد نظیر انتقال دارو و ژن، عکسبرداری، درمان تومور و مهندسی بافت

نانولوله‌های کربن چنددیواره با دارا بودن ویژگی‌های بسیار منحصر به فرد از نظر هدایت الکتریکی، استحکام، لایه‌های تودرتو برای حمل دارو و ژن، از نانو ساختارهای مورد توجه محققین مختلف در زمینه‌های صنعتی و بیولوژی است که این خصوصیات ممکن است خطراتی را نیز برای جانداران به همراه داشته باشد (۱). ویژگی‌های فیزیکی و شیمیایی مواد می‌تواند با کاهش اندازه آنها به محدوده نانو به طور ناگهانی تغییر کند (۲). یکی از مهم ترین

موش های صحرائی به علت پیشرفت انسداد مسیره های هوایی رخ داده است (۱۳ و ۱۴). در مطالعه ای Poland و همکاران در سال ۲۰۰۸ نشان دادند که نانولوله های کربن چند دیواره با نسبت ابعاد بالا سبب افزایش نوتروفیل ها یا ترشح پروتئین ها (مایعات غنی از پروتئین و عناصر سلولی وارد شده به جریان خون به علت التهاب) شده و سبب التهاب و واکنش های فیروزی می گردند (۱۵). همچنین در مطالعه ای در سال ۲۰۰۶ مشخص گردید که نانولوله های کربن در ادرار ترشح و دفع نشده و به نظر می رسد چسبندگی و اتصال بالایی با پروتئین های پلازما داشته باشند (۱۶). در گزارش دیگری، تزریق درون صفاقی نانولوله های کربن تک دیواره عامل دار شده با گروه کربوکسیل سبب پاسخ های التهابی حاد، افزایش نوتروفیل ها و ماکروفاژها در ریه گردید (۱۷). به نظر می رسد سمیت یا عدم سمیت نانولوله های کربن در مطالعات مختلف به عوامل متعددی نظیر دوز استفاده شده، دفعات تزریق، ویژگی های فیزیکی شیمیایی نانولوله ها و نوع و میزان گروه های عاملی وابسته است (۱۰ و ۱۲).

در مطالعه حاضر سمیت ۸ بار تزریق درون صفاقی نانولوله های کربن چند دیواره عامل دار شده با گروه های کربوکسیل بر ایجاد فشارهای اکسیداتیو و اثر آن بر فعالیت و ساختار بافتی کبد مورد مطالعه قرار گرفت.

### روش بررسی

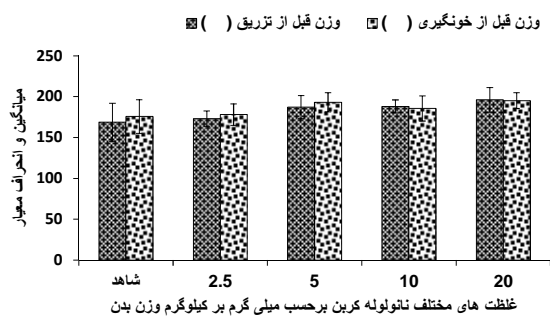
در این مطالعه تجربی ۵۰ سر موش صحرائی ماده نژاد ویستار با میانگین متوسط وزن ۲۰۰ گرم از دانشکده داروسازی دانشگاه علوم پزشکی اصفهان خریداری شد. حیوانات در شرایط آزمایشگاهی با دمای ۲۵-۲۰ درجه سانتی گراد و ۱۲ ساعت روشنایی- ۱۲ ساعت تاریکی به منظور سازگاری با محیط نگهداری شدند.

این مطالعه در لانه حیوانات دانشگاه آزاد اسلامی واحد فلاورجان در سال ۱۳۹۵ انجام شد. آزمایشات مورد تایید شورای پژوهشی دانشگاه آزاد اسلامی واحد فلاورجان اصفهان قرار گرفت و بر طبق دستورالعمل های اخلاقی انجمن بین المللی مطالعه درد (International Association for Study of Pain) در مورد حیوانات آزمایشگاهی انجام شد (۱۸) و حیوانات در طول مطالعه دسترسی کافی به آب و غذا داشتند.

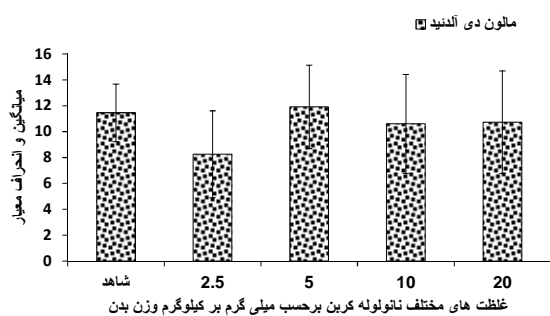
**آماده سازی نانولوله های کربن:** نانولوله های کربن چند دیواره عامل دار شده با گروه کربوکسیل با قطر کمتر از ۸ نانومتر، طول ۳۰ میکرومتر و درجه خلوص ۹۵ درصد از شرکت نوترینو در تهران خریداری شد. برای به دست آوردن محلولی نسبتاً یکنواخت از نانولوله های کربن، از توین ۸۰ درصد و سرم فیزیولوژیک (نسبت یک به صد) به عنوان حلال استفاده گردید و دوزهای ۲/۵، ۵، ۱۰ و ۲۰ میلی گرم بر کیلوگرم وزن بدن تهیه شد (۵ و ۱۲). در این آزمایش از توین برای تهیه سوسپانسیون یکنواخت استفاده گردید. به طوری

هستند. استفاده از آنها در شرایط *in vivo* نیاز به نفوذ و تجمع کافی در بافت های مختلف دارد. به همین منظور تغییرات سطحی به صورت افزودن گروه های عاملی مختلف از قبیل گروه های کربوکسیل یا هیدروکسیل بر سطح نانولوله های کربن، ضمن زیست سازگار کردن آنها، سبب افزایش حلالیت، کلیرنس کلیوی (دفع کلیوی)، نیمه عمر حضور در گردش خون و نفوذ بافتی آنها می شود (۵ و ۴). از طرفی راه های مختلف در معرض قرارگیری انسان شامل تماس پوستی با نانولوله های کربن، جذب ریوی و تنفسی و حتی برای کارکنان مربوط به این صنایع ورود از طریق دهان و لوله گوارش، منجر به ایجاد پاسخ های التهابی متعدد می گردد. همچنین کاربردهای پزشکی این نانوساختارها به روش تزریق درون رگی یا درون صفاقی می تواند منجر به آسیب های جانبی شود. معمولاً موش های در معرض نانولوله های کربن فشارهای اکسیداتیو، کاهش گلوکاتایون، افزایش تعداد سلول های پوستی و ضخیم شدن پوستی را نشان می دهند (۶). معمولاً نانولوله های کربن از طریق تولید رادیکال های آزاد اکسیژن و هیدروژن و ایجاد فشارهای اکسیداتیو، همچنین اتصال مستقیم با غشاء و اجزای داخل سلولی سبب راه اندازی فعالیت های آپوپتوزی و تخریب سلولی می گردند (۱). بحث های زیادی در مورد ساز و کار دقیق نانولوله های کربن وجود دارد؛ اما اغلب مطالعات نشان می دهد که نانولوله های کربنی عامل دار شده هنگامی که از طریق تزریق درون رگی وارد بدن حیوان (مانند موش) می شوند؛ تمایل دارند درون سیستم رتیکولاندوتلیال شامل کبد و طحال، ریه و کلیه وارد شوند (۷). در مطالعات متعدد تجمعات تیره رنگ نانولوله های کربن تک دیواره و چند دیواره (کربوکسیل دار و DNA دار) در کبد بدون هیچ گونه تخریب بافتی مشاهده شد؛ اما کاهش معنی دار (GSH) (Glutathione) و افزایش معنی دار آنزیم های لاکتات دهیدروژناز (Lactate dehydrogenase: LDH)، آلانین آمینوترانسفراز (alanine aminotransferase: ALT) و آسپاراتات آمینوترانسفراز (aspartate aminotransferase: AST) نشان دهنده سمیت کبدی بود (۸ و ۹). همچنین در مطالعه دیگری ضمن تجمع نانولوله های کربن تک دیواره عامل دار شده با پلی اتیلن گلاکول (با قطر ۱ تا ۵ نانومتر و طول ۱۰۰ تا ۳۰۰ میکرومتر) در کبد پس از ۴ ماه هیچ گونه سمیت بافتی ایجاد نگردید (۱۰). در حالی که مطالعه Warheit در سال ۲۰۰۴، سمی بودن نانولوله های کربنی را برای بافت ریه تایید کرد (۱۱) و تزریق درون رگی نانولوله های کربن چند دیواره کربوکسیل دار با دوز ۱۰ میلی گرم بر کیلوگرم نیز سمیت کبدی و تخریب اکسیداتیو معنی داری را به صورت وابسته به درجه عامل دار شدن به همراه داشت (۱۲). حتی در برخی گزارش ها نانولوله های کربن سبب تشکیل گرانولوماس در ریه شده و مرگ و میر در

میانگین فعالیت آنزیم‌های ALP و ALT در مرحله اول (یک روز پس از آخرین تزریق) بین گروه‌های مختلف اختلاف آماری معنی‌داری نشان نداد. فعالیت آنزیم AST در غلظت 5 mg/kg/bw (205/70 ± 30/81) نسبت به گروه شاهد به‌طور معنی‌داری افزایش یافت (P < 0/05) (جدول یک). در مرحله دوم (20 روز پس از آخرین تزریق) فعالیت آنزیم آلکالین فسفاتاز در دوزهای 5 mg/kg/bw، 10 و 20 به‌طور معنی‌داری (P < 0/01) نسبت به دو گروه دیگر کاهش یافت و این کاهش وابسته به دوز نبود. به‌طوری که در دوز 20 mg/kg/bw کاهش کمتر بود و با دو گروه دیگر (5 و 10 mg/kg/bw) اختلاف آماری معنی‌داری داشت (P < 0/01). فعالیت آنزیم‌های AST و ALT در دو دوز 5 و 10 mg/kg/bw کاهش آماری معنی‌دار (P < 0/01) و در دوز 20 mg/kg/bw افزایش آماری معنی‌دار (P < 0/05) داشت. در حالی که افزایش فعالیت این دو آنزیم در دوز 20 mg/kg/bw نسبت به گروه شاهد از نظر آماری معنی‌دار نبود (جدول یک). برخلاف تغییر در فعالیت آنزیم‌های کبدی، تزریق نانولوله‌های کربن چنددیواره در تمام دوزها، تغییر آماری معنی‌داری در میزان مالون دی آلدئید ایجاد نمود (نمودار ۲).



نمودار ۱: میانگین وزن موش‌های صحرایی در غلظت‌های مختلف قبل از تزریق و قبل از خونگیری



نمودار ۲: میانگین مقدار مالون دی آلدئید در گروه‌های مختلف

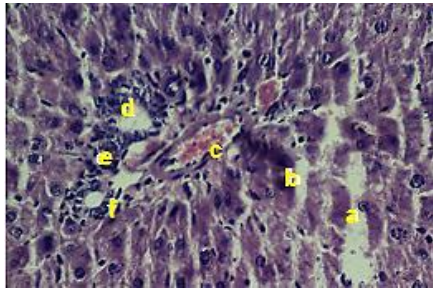
نتایج حاصل از مطالعات بافت‌شناسی: پس از تهیه مقاطع بافتی از کبد و رنگ‌آمیزی هماتوکسیلین-انوزین، تعداد زیادی لام از گروه‌های مختلف مورد بررسی و عکسبرداری توسط میکروسکوپ نوری قرار گرفت که تعدادی از آنها به عنوان نمونه در شکل‌های ۴ تا ۱۴ مشاهده

که عدم وجود توئین و صرفاً استفاده از سرم فیزیولوژیک سبب رسوب فوری نانولوله‌ها شده و امکان تزریق و تهیه محلول یکنواخت و هموژن وجود نداشت (۸).

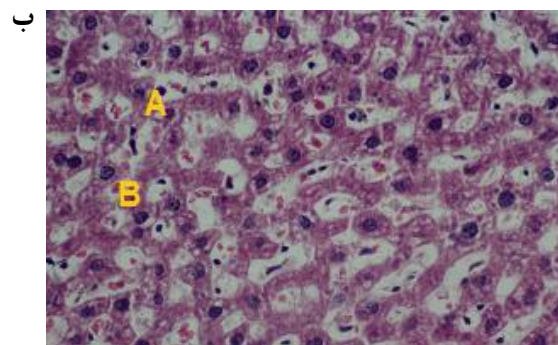
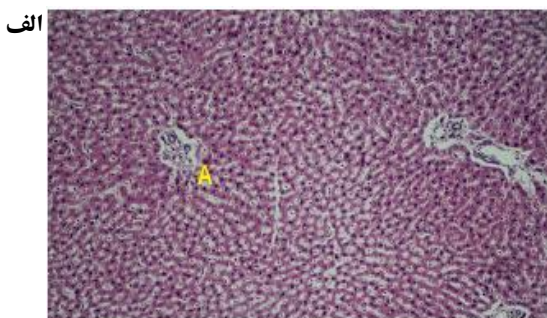
**شیوه نمونه‌گیری:** حیوانات به صورت تصادفی به ۱۰ گروه ۱۰ تایی تقسیم شدند. چهار گروه به ترتیب دوزهای ۲/۵، ۵، ۱۰ و ۲۰ میلی‌گرم بر کیلوگرم وزن بدن نانولوله‌های کربن و گروه پنجم به عنوان گروه شاهد سرم فیزیولوژی به همراه توئین دریافت کردند. با استناد به گزارش‌های قبلی مبنی بر عدم اثرگذاری شوک حاصل از تزریق سرم فیزیولوژیک بر حیوانات آزمایشگاهی (۱۴ و ۱۹)؛ گروه کنترل در نظر گرفته نشد و گروه شاهد با گروه‌های تجربی (گروه‌های دریافت‌کننده نانولوله‌های کربن) مقایسه شد. نانولوله‌های کربن به تعداد ۸ بار به صورت یک روز در میان و به شیوه درون صفاقی تزریق شد. سپس خونگیری در دو مرحله یعنی یک روز پس از آخرین تزریق (از گوشه چشم) و ۲۰ روز پس از آخرین تزریق (مستقیماً از قلب) انجام شد و با استفاده از کیت‌های بیوشیمیایی monobind ساخت کشور آمریکا و توسط دستگاه mindreyB800 میزان فعالیت آنزیم‌های کبدی آلکالین فسفاتاز (alkaline phosphatase: ALP)، ALT و AST مورد سنجش قرار گرفت. همچنین میزان مالون دی آلدئید در نمونه‌های خونی ۲۰ روزه (مرحله دوم)، با استفاده از کیت MDA ساخت کشور آلمان و به روش اسپکتروفتومتری تیوباریتوریک اسید اندازه‌گیری گردید. برای مطالعات بافت‌شناسی، بخشی از کبد پس از خونگیری مرحله دوم و تشریح حیوانات (از هر گروه سه موش صحرایی)، درون فرمالین ۱۰ درصد قرار گرفت و مقاطع بافتی با رنگ‌آمیزی هماتوکسیلین-انوزین تهیه شد. از هر نمونه سه عدد لام، مجموعاً ۴۵ لام تهیه شد که بر روی هر یک ۶ مقطع بافتی قرار داشت و با میکروسکوپ نوری مجهز به دوربین مورد بررسی و عکسبرداری قرار گرفت. حیوانات نیز قبل از اولین تزریق و قبل از خونگیری وزن شدند. میانگین فعالیت آنزیم‌های کبدی و مقدار مالون دی آلدئید و تغییرات وزن موش‌های صحرایی در گروه‌های تیمار و شاهد توسط آزمون آنالیز واریانس یک طرفه (One-Way ANOVA) و آزمون t زوج شده (paired-t-test) و تست دانکن با استفاده از نرم‌افزار SPSS-17 در سطح معنی‌داری کمتر از ۰/۰۵ مورد مقایسه قرار گرفتند.

## یافته‌ها

**نتایج حاصل از بررسی آنزیم‌های کبد و تغییرات وزن:** میانگین وزن موش‌های صحرایی در تمام گروه‌ها، قبل و بعد از تیمار اختلاف آماری معنی‌داری نشان نداد که نشان‌دهنده عدم اثر تزریق نانولوله‌های کربن چنددیواره کربوکسیلیک بر تغییر وزن حیوانات است (نمودار یک).



شکل ۳: مقاطع بافتی تهیه شده از کبد موش‌های صحرائی با رنگ آمیزی هماتوکسیلین-انوزین در گروه تیمار ۵ mg/kg/bw بی‌نظمی شدید و اتساع در سینوزوئیدها (a)، تجمع سلول‌های التهابی در فضای پورت (e,d)، لیز شدن هیپاتوسیت‌ها و رها شدن هسته آنها (b)، سرخرگ کبدی (c) مجرای صفراوی (f) بزرگ نمایی ۴۰۰x

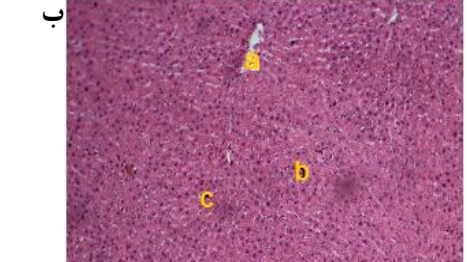
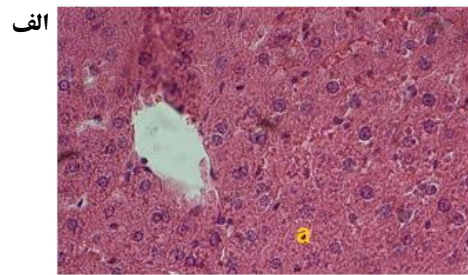


شکل ۴: مقاطع بافتی تهیه شده از کبد موش‌های صحرائی با رنگ آمیزی هماتوکسیلین-انوزین در گروه تیمار ۲۰ mg/kg/bw (الف) ایجاد فضای متسع و خالی در اطراف فضای پورت که ممکن است به دلیل فقدان هیپاتوسیت‌ها باشد (A). ۱۰۰x آتروفی شدید و گاهی فقدان هیپاتوسیت‌ها همراه با تغییرات بافت چربی که ظاهری واکوئله به بافت داده است. (ب) وضعیت سینوزوئیدها و طناب‌های هیپاتوسیتی کاملاً غیرطبیعی است. هسته‌های تحلیل رفته هیپاتوسیت‌ها (A) به همراه تجمع سلول‌های کوپفر با هسته‌های کشیده در سینوزوئیدها (B) دیده می‌شود. بزرگ نمایی ۴۰۰x

### بحث

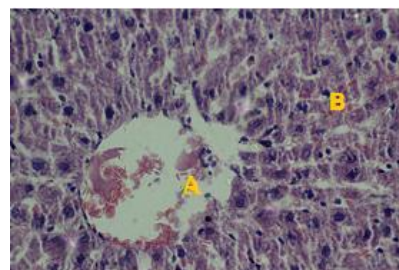
در تحقیق حاضر، تزریق مکرر غلظت‌های مختلف نانولوله‌های کربن چنددیواره کربوکسیلیک به موش‌های صحرائی ماده انجام گردید و میزان فعالیت آنزیم‌های کبدی، مالون دی آلدئید، ساختار بافتی کبد و وزن حیوانات پس از تیمار مورد بررسی قرار گرفت. میانگین وزن موش‌ها بین گروه‌های تیمار و گروه کنترل قبل و بعد

می‌شود. لازم به ذکر است اشکال مربوط به دوز ۱۰ mg/kg/bw نشان داده نشده است. اختلالات بافتی شامل دژنره شدن دیواره سیاهرگ مرکز لوپولی، تحلیل رفتن هسته و سیتوپلاسم هیپاتوسیت‌ها (شکل ۲)؛ اتساع سینوزوئیدها همراه با بی‌نظمی در طناب‌های هیپاتوسیتی و فضاهای سینوزوئیدی و تجمع سلول‌های التهابی (معمولاً نوتروفیل‌ها و بازوفیل‌ها) به‌ویژه در اطراف فضای پورت، لیز شدن هیپاتوسیت‌ها و خارج شدن هسته آنها (شکل ۳)؛ آتروفی و لیز شدن شدید هیپاتوسیت‌ها با ظاهری کاملاً غیرطبیعی و واکوئله به بافت (شکل ۴) مشاهده می‌شود. لازم به ذکر است که اختلالات بافتی به‌صورت وابسته به دوز شدت یافت و شدیدترین تغییرات در اثر تزریق غلظت ۲۰ mg/kg/bw نانولوله‌های کربن چنددیواره مشاهده شد.



شکل ۱: مقاطع بافتی تهیه شده از کبد موش‌های صحرائی با رنگ آمیزی هماتوکسیلین-انوزین در گروه شاهد. وضعیت بافت کبد طبیعی است.

(الف) کمی تخریب در دیواره سیاهرگ مرکز لوپولی (a) که گاهی در گروه شاهد نیز، چنین اختلالات خفیفی دیده می‌شود. هیپاتوسیت‌های طبیعی (b) سینوزوئیدها (c) بزرگ نمایی ۱۰۰x (ب) سینوزوئیدها و طناب‌های هیپاتوسیتی (a) و هسته هیپاتوسیت‌ها طبیعی است. بزرگ نمایی ۴۰۰x



شکل ۲: مقاطع بافتی تهیه شده از کبد موش‌های صحرائی با رنگ آمیزی هماتوکسیلین-انوزین در گروه تیمار ۲/۵ mg/kg/bw دژنره شدن دیواره سیاهرگ مرکز لوپولی (A)، تحلیل رفتن هسته و دژنره شدن برخی هیپاتوسیت‌ها (B) و بی‌نظمی در سینوزوئیدها همراه با اتساع سینوزوئیدی (تقریباً در ۶۰ درصد مقاطع بافتی) بزرگ نمایی ۴۰۰x

جدول ۱: تغییرات میزان فعالیت آنزیم‌های کبدی یک روز و ۲۰ روز بعد از آخرین تزریق نانولوله‌های کربن چند دیواره

ALT(U/L)	AST(U/L)	ALP(U/L)	گروه‌ها (mg/kg)	زمان تزریق
۵۸/۴۰±۹/۸۰	۱۶۶/۷۸±۲۱/۰۳	۲۹۸/۰۲±۲۹/۷۷	شاهد	یک روز بعد از آخرین تزریق
۵۸/۶۰±۱۱/۰۷	۱۷۳/۳۰±۳۹/۸۰	۲۸۳/۴۷±۴۹/۸۰	۲/۵ mg/kg/bw	
۶۴/۴۰±۱۴/۹۴	۲۰۵/۷۰±۳۰/۸۱ *	۲۷۸/۸۷±۱۳۰/۴۷	۵ mg/kg/bw	
۶۱/۵۰±۲۰/۰۷	۱۸۱/۴۰±۲۳/۴۰	۲۸۱/۶۹±۸۴/۸۸	۱۰ mg/kg/bw	
۶۲/۷۰±۷/۵۲	۱۹۳/۵۰±۱۹/۳۱	۲۳۹/۴۵±۵۲/۷۷	۲۰ mg/kg/bw	
۰/۳۷۶	۳/۱۳۹	۰/۷۸۹	F	
P>۰/۰۵	P<۰/۰۵	P>۰/۰۵	p-value	
۴۹/۲۰±۷/۲۶	۱۱۹/۱۰±۳۲/۵۳	۲۶۹/۵۷±۱۸/۳۰	شاهد	۲۰ روز بعد از آخرین تزریق
۶۸/۵۰±۱۶/۳۷*	۱۶۴/۵۵±۳۸/۱۴ *	۲۶۸/۷۱±۳۸/۱۳	۲/۵ mg/kg/bw	
۲۹/۸۸±۴/۵۳**	۷۳/۶۰±۲۰/۲۸ **	۶۱/۵۵±۲۰/۱۸ **	۵ mg/kg/bw	
۳۳/۶۰±۱۷/۲۱ **	۷۳/۰۰±۴۰/۶۸ **	۵۱/۴۷±۱۱/۹۱ **	۱۰ mg/kg/bw	
۵۹/۹۰±۱۷/۴۴	۱۴۷/۸۰±۳۲/۰۶	۱۳۹/۱۸±۷۷/۰۳**	۲۰ mg/kg/bw	
۱۴/۵۸	۱۵/۶۵	۶۹/۰۶	F	
P<۰/۰۰۱	P<۰/۰۰۱	P<۰/۰۰۱	p-value	

\* P<۰/۰۰۵ در گروه‌های تیمار نسبت به گروه شاهد؛ \*\* P<۰/۰۰۱ در گروه‌های تیمار نسبت به گروه شاهد

ژنوتوکسیک، سیتوتوکسیک، تولید گونه‌های فعال اکسیژن ROS، تخریب DNA، کنش فیزیکی با دوک‌های موثر در تقسیم میتوزی، کنش مستقیم یا غیرمستقیم با پروتئین‌های موجود در ساختار کروموزوم‌ها مثل توبولین و اکتین نسبت دادند. همچنین اجزای فلزی ناخالص موجود در نانولوله‌های کربن نیز بر عملکرد و ساختار کروموزوم‌ها اثرات القایی دارند. از طرفی القاء ژنوتوکسیسیته در سلول‌های اپی‌تلیال شش‌ها و موتاسیون‌های ژنی در سلول‌های لمفوبلاستوئید اثبات گردید (۲۲). در گزارش دیگری نیز Liu و همکاران، توزیع بافتی وابسته به عامل دار شدن (با پلی اتیلن گلاکول) نانولوله‌های کربن تک دیواره به قطر ۱۰ تا ۱۰۰ نانومتر را پس از تزریق درون سیاهرگی در بافت‌های مختلف نشان دادند که ضمن تجمع در بافت‌ها، با ایجاد فشارهای اکسیداتیو سبب تخریب تومورها می‌گردد که به دلیل نفوذپذیری بالای مویرگ‌های خونی در تومورها نفوذ و تجمع نانولوله‌های کربن بیشتر از سایر بافت‌ها است (۲۱). در تحقیق دیگری یک‌بار تزریق ۲۰۰ میکروگرم از نانولوله‌های کربن چند دیواره آمونوم‌دار و یکبار تزریق درون رگی نانولوله‌های کربن چند دیواره کربوکسیل‌دار با غلظت ۲۰ میلی‌گرم بر کیلوگرم به موش‌ها، پس از ۲۴ ساعت ضمن تجمع در شش و کبد، فقط سبب افزایش فعالیت LDH و کاهش فعالیت ALP گردید. در حالی که سایر عوامل و آنزیم‌های کبدی تغییر نیافتند. همچنین در بافت کبد به جز تجمع سلول‌های کوپفر، اختلال دیگری مشاهده نشد و مشخص گردید که درجات بالاتر گروه‌های عاملی آمونوم سبب انتشار بالاتر و تجمع کمتر نانولوله‌های کربن

از تزریق نانولوله‌های کربن اختلاف آماری معنی‌داری نشان نداد. به عبارت دیگر ظاهراً رشد و افزایش وزن حیوانات تحت تأثیر نانولوله‌های کربن قرار نگرفته بود که با برخی نتایج نظیر Yang و همکاران (۸) همخوانی دارد و با مطالعاتی که توسط Zhao و همکارانش (۲۰) و Liu و همکاران (۲۱) در این زمینه انجام دادند؛ همخوانی نداشت. آنها به این نتیجه رسیدند که نانولوله‌های کربن باعث کاهش وزن بدن موش‌های صحرایی می‌شود که ممکن است به دلیل تجمع در ریه‌ها، فیبروزیس و کاهش جذب اکسیژن و در نتیجه ایجاد اختلال در متابولیسم پایه باشد.

در مرحله اول خونگیری فقط فعالیت آنزیم AST در دوز ۵ mg/kg/bw به‌طور معنی‌داری افزایش یافت. در مرحله دوم، میزان فعالیت ALP در گروه‌های تیمار با غلظت‌های بالاتر از ۲/۵ mg/kg/bw به‌طور معنی‌داری کاهش و میزان فعالیت ALT و AST در غلظت‌های ۵ و ۱۰ mg/kg/bw و در ۲/۵ mg/kg/bw افزایش آماری معنی‌داری نشان دادند. نتایج بافت‌شناسی کبد نیز شامل بی‌نظمی سینوزوئیدی، لیز شدن هیاتوسیت‌ها، دژنره شدن و ایجاد التهاب بصورت وابسته به دوز بود. به‌نظر می‌رسد با گذشت زمان ۲۰ روز بعد از تزریق، سمیت نانولوله‌های کربن بر کبد بیشتر گردید.

با توجه به مطالعات انجام شده توسط Muller و همکاران تزریق نانولوله‌های کربنی چند دیواره باعث افزایش میزان فعالیت LDH، نوتروفیل‌ها و ماکروفاژها و همچنین افزایش فعالیت آپوپتوزی و مرگ سلولی گردید که این محققین این نتایج را به دلیل اثرات

دوزهای به کار رفته، تعداد دفعات تزریق، گروه‌های عاملی گوناگون و مدت زمان‌های متفاوت پس از تیمار است. به همین دلیل نتایج پژوهش‌های مختلف به صورت سمیت بالا، سمیت کم و یا عدم سمیت این نانوساختارها گزارش شده است. در تحقیق حاضر، نانولوله‌های کربنی چنددیواره کربو کسلیله ۲۰ روز پس از ابار تزریق حتی در دوزهای پایین برای کبد سمیت ایجاد کرد. با این حال عدم تغییر مالون دی آلدید و وزن موش‌های صحرایی احتمالاً نشان‌دهنده اثرات سمی کم بوده و ممکن است با گذشت زمان بیشتر از ۲۰ روز، اختلالات ایجاد شده در فعالیت آنزیم‌ها و ساختار بافت کبد نیز تا حد زیادی برطرف گردد که اثبات آن نیاز به انجام تحقیقات بیشتری در این زمینه دارد. همچنین تغییر در گروه‌های عاملی در جهت زیست سازگار کردن نانولوله‌های کربن می‌تواند از سمیت آنها در بدن بکاهد.

### نتیجه‌گیری

به نظر می‌رسد که نانولوله‌های کربنی چنددیواره عامل دار شده با گروه کربو کسلیل حتی در مقادیر کم (۲/۵ mg/kg/bw و ۵) پس از گذشت ۲۰ روز، برای بافت کبد سمی بوده و باعث اختلالاتی در بافت و عملکرد کبد می‌شود؛ اما در زمان کوتاه (یک روز پس از تیمار) سمیتی ایجاد نمی‌کنند و احتمالاً بتوان با تغییراتی در گروه‌های عاملی در جهت زیست سازگارتر شدن، از سمیت آنها در درازمدت (۲۰ روز) نیز کم کرد.

### تشکر و قدردانی

این مقاله حاصل پایان‌نامه (شماره ۱۷۲۳۰۵۱۹۹۳۱۰۱۱) خانم میترا کوراوند بردپاره برای اخذ درجه کارشناسی ارشد در رشته علوم جانوری گرایش فیزیولوژی جانوری از دانشگاه آزاد اسلامی واحد فلاورجان بود. بدین وسیله از مسئولین محترم دانشگاه آزاد اسلامی واحد فلاورجان قدردانی می‌گردد.

### References

- Hillegass JM, Shukla A, Lathrop SA, MacPherson MB, Fukagawa NK, Mossman BT. Assessing nanotoxicity in cells in vitro. *Wiley Interdiscip Rev Nanomed Nanobiotechnol*. 2010; 2(3): 219-31. doi: 10.1002/wnan.54
- De Volder MF, Tawfik SH, Baughman RH, Hart AJ. Carbon nanotubes: present and future commercial applications. *Science*. 2013 Feb; 339(6119): 535-39. doi: 10.1126/science.1222453
- Yomogida Y, Tanaka T, Zhang M, Yudasaka M, Wei X, Kataura H. Industrial-scale separation of high-purity single-chirality single-wall carbon nanotubes for biological imaging. *Nat Commun*. 2016 Jun; 7: 12056. doi: 10.1038/ncomms12056
- Vlastou E, Gazouli M, Ploussi A, Platoni K, Efstathiopoulos EP. Nanoparticles: nanotoxicity aspects. *J Phys Conf Ser*. 2017; 931(17): 012020. doi: 10.1088/1742-6596/931/1/012020
- Lacerda L, Bianco A, Prato M, Kostarelos K. Carbon nanotubes as nanomedicines: from toxicology to pharmacology. *Adv Drug Deliv Rev*. 2006 Dec; 58(14): 1460-70. doi: 10.1016/j.addr.2006.09.015
- Abdal Dayem A, Hossain MK, Lee SB, Kim K, Saha SK, Yang

در بافت‌ها شده و دفع کلیوی آنها را افزایش و در نتیجه سمیت آنها را کاهش می‌دهد (۲۳). در حالی که در تحقیق حاضر ابار تزریق نانولوله‌های کربن چنددیواره کربو کسلیل دار اثرات شدیدتری را در بافت کبد و فعالیت آنزیم‌ها پس از گذشت ۲۰ روز نشان داد که مطابق سایر تحقیقات (۲۳-۲۱) ممکن است به دلیل تجمع نانولوله‌ها در کبد و کنش آنها با اجزای مختلف هپاتوسیت‌ها و ایجاد فشارهای اکسیداتیو باشد که البته به میزان مالون دی آلدید بی تأثیر بود.

مطالعات مختلف نشان می‌دهد که نانورشته‌ها می‌توانند به درون سلول نفوذ و موجب ایجاد اختلالات درون سلولی، تغییرات در اتصالات غشایی، چند بخش شدن هسته و حتی ایجاد اجسام آپوپتوزی و در نهایت مرگ سلول گردند (۲۴) که ممکن است علت تخریب بخش‌های مختلف بافت کبد در تحقیق حاضر نیز به دلیل چنین اثراتی بوده باشد. همچنین در مطالعه Shvedova و همکاران پس از تزریق نانولوله‌های کربن چنددیواره کربو کسلیل دار (۱۷) اختلالاتی شبیه مطالعه حاضر در ساختار بافت کبد مشاهده شد. از طرفی در مطالعه Lacerda و همکارانش اثرات متعدد نانولوله‌های کربن تک‌دیواره و چنددیواره با قطرهای گوناگون، به صورت اختلال و آسیب در عملکرد ریه، ایجاد گرانولومای اپی‌تلیالی، کنش با پروتئین‌های خون، تسریع ترومبوزیس سرخرگ‌های کاروتید از طریق فعال کردن پلاکت‌ها و مرگ و میر در دوزهای بالا (۴۰ میلی گرم بر کیلوگرم) اثبات گردید (۵). با این حال، در برخی گزارش‌ها نیز کاهش سمیت نانولوله‌های کربن تک‌دیواره باند شده به پروتئین‌های مختلف سرم خون نظیر فیبرینوژن، ایمنوگلوبولین‌ها، آلبومین، ترانسفرین و فریتین گزارش شده است که این موضوع در طراحی و ساخت نانولوله‌های کربن زیست سازگار اهمیت دارد (۲۵ و ۲۶). به نظر می‌رسد برخی عوامل موثر بر سمیت نانولوله‌های کربن طبق گزارش‌های متعدد، قطر،

- GM, et al. The Role of Reactive Oxygen Species (ROS) in the Biological Activities of Metallic Nanoparticles. *Int J Mol Sci*. 2017 Jan; 18(1) pii: E120. doi: 10.3390/ijms18010120
- Prakash S, Malhotra M, Shao W, Tomaro-Duchesneau C, Abbasi S. Polymeric nanohybrids and functionalized carbon nanotubes as drug delivery carriers for cancer therapy. *Adv Drug Deliv Rev*. 2011 Nov; 63(14-15): 1340-51. doi: 10.1016/j.addr.2011.06.013
- Yang ST, Wang X, Jia G, Gu Y, Wang T, Nie H, et al. Long-term accumulation and low toxicity of single-walled carbon nanotubes in intravenously exposed mice. *Toxicol Lett*. 2008 Oct; 181(3): 182-9. doi: 10.1016/j.toxlet.2008.07.020
- Clichici S, Biris AR, Tabaran F, Filip A. Transient oxidative stress and inflammation after intraperitoneal administration of multiwalled carbon nanotubes functionalized with single strand DNA in rats. *Toxicol Appl Pharmacol*. 2012 Mar; 259(3): 281-92. doi: 10.1016/j.taap.2012.01.004
- Schipper ML, Nakayama-Ratchford N, Davis CR, Shi Kam NW, Chu P, Liu Z, et al. A pilot toxicology study of single-walled carbon nanotubes in a small sample of mice. *Nature*

Nanotechnology. 2008; 3(8): 216-21.

11. Warheit DB, Laurence BR, Reed KL, Roach DH, Reynolds GA, Webb TR. Comparative pulmonary toxicity assessment of single-wall carbon nanotubes in rats. *Toxicol Sci.* 2004 Jan; 77(1): 117-25. doi: 10.1093/toxsci/kfg228

12. Jain S, Thakare VS, Das M, Godugu C, Jain AK, Mathur R, et al. Toxicity of multiwalled carbon nanotubes with end defects critically depends on their functionalization density. *Chem Res Toxicol.* 2011 Nov; 24(11): 2028-39. doi: 10.1021/tx2003728

13. Sharma M, Nikota J, Halappanavar S, Castranova V, Rothen-Rutishauser B, Clippinger AJ. Predicting pulmonary fibrosis in humans after exposure to multi-walled carbon nanotubes (MWCNTs). *Arch Toxicol.* 2016 Jul; 90(7): 1605-22. doi: 10.1007/s00204-016-1742-7

14. Ong LC, Chung FF, Tan YF, Leong CO. Toxicity of single-walled carbon nanotubes. *Arch Toxicol.* 2016 Jan; 90(1): 103-18. doi: 10.1007/s00204-014-1376-6

15. Poland CA, Duffin R, Kinloch I, Maynard A, Wallace WA, Seaton A, et al. Carbon nanotubes introduced into the abdominal cavity of mice show asbestos-like pathogenicity in a pilot study. *Nat Nanotechnol.* 2008 Jul; 3(7): 423-28. doi: 10.1038/nnano.2008.111

16. Singh R, Pantarotto D, Lacerda L, Pastorin G, Klumpp C, Prato M, et al. Tissue biodistribution and blood clearance rates of intravenously administered carbon nanotube radiotracers. *PNAS* 2006 Feb; 103(9): 3357-62. <https://doi.org/10.1073/pnas.0509009103>

17. Shvedova AA, Kisin ER, Murray AR, Kommineni C, Castranova V, Fadeel B. Increased accumulation of neutrophils and decreased fibrosis in the lung of NADPH oxidase-deficient C57BL/6 mice exposed to carbon nanotubes. *Toxicol Appl Pharmacol.* 2008 Sep; 231(2): 235-40. doi: 10.1016/j.taap.2008.04.018

18. Zimmermann M. Ethical guidelines for investigations of experimental pain in conscious animals. *Pain.* 1983 Jun; 16(2): 109-10.

19. Heidari-Rarani M, Noori A, Ghodousi A. Effects of methamphetamine on pituitary gonadal axis and spermatogenesis in mature male rats. *Zahedan J Res Med Sci.* 2014; 16(12): 35-40.

20. Zhao X, Liu R. Recent progress and perspectives on the toxicity of carbon nanotubes at organism, organ, cell, and biomacromolecule levels. *Environ Int.* 2012 Apr; 40: 244-55. doi: 10.1016/j.envint.2011.12.003

21. Liu Z, Cai W, He L, Nakayama N, Chen K, Sun X, et al. In vivo biodistribution and highly efficient tumour targeting of carbon nanotubes in mice. *Nature Nanotechnology.* 2007; 2: 47-52.

22. Muller J, Decordier I, Hoet PH, Lombaert N, Thomassen L, Huaux F, et al. Clastogenic and aneugenic effects of multi-wall carbon nanotubes in epithelial cells. *Carcinogenesis.* 2008 Feb; 29(2): 427-33. doi: 10.1093/carcin/bgm243

23. Lacerda L, Ali-Boucetta H, Herrero MA, Pastorin G, Bianco A, Prato M, et al. Tissue histology and physiology following intravenous administration of different types of functionalized multiwalled carbon nanotubes. *Nanomedicine (Lond).* 2008 Apr; 3(2): 149-61. doi: 10.2217/17435889.3.2.149

24. Wang J, Sun P, Bao Y, Liu J, An L. Cytotoxicity of single-walled carbon nanotubes on PC12 cells. *Toxicol In Vitro.* 2011 Feb; 25(1): 242-50. doi: 10.1016/j.tiv.2010.11.010

25. Ge C, Du J, Zhao L, Wang L, Liu Y, Li D, et al. Binding of blood proteins to carbon nanotubes reduces cytotoxicity. *PNAS* 2011; 108(41): 16968-73. <https://doi.org/10.1073/pnas.1105270108>

26. Smart SK, Cassady AI, Lu GQ, Martin DJ. The biocompatibility of carbon nanotubes. *Carbon.* 2006; 44(6): 1034-47. <https://doi.org/10.1016/j.carbon.2005.10.011>