

گزارش مورد

سندرم کوگان کلاسیک: گزارش یک مورد

دکتر احد اعظمی^۱، دکتر نصراله ملکی*^۲، دکتر زهرا طاوسی^۳

۱- فوق تخصص روماتولوژی، استادیار، گروه آموزشی بیماری‌های داخلی، دانشگاه علوم پزشکی اردبیل، بخش داخلی، بیمارستان امام خمینی اردبیل. ۲- دستیار تخصصی بیماری‌های داخلی، دانشگاه علوم پزشکی اردبیل. ۳- دستیار تخصصی بیماری‌های داخلی، بیمارستان امام خمینی اردبیل. بخش داخلی، بیمارستان شهدای خلیج فارس بوشهر.

چکیده

سندرم کوگان یک اختلال التهابی مزمن با علت ناشناخته است که بیشتر بالغین جوان را مبتلا می‌کند. دو تظاهر اصلی این بیماری شامل کراتیت بینابینی دوطرفه و اختلال در گوش داخلی است. سندرم کوگان با واسکولیت سیستمیک به صورت آئورتیت همراهی دارد. تشخیص بیماری براساس وجود بیماری التهابی چشمی و اختلال گوش داخلی است. در این مقاله سندرم کوگان کلاسیک در یک خانم ۴۷ ساله گزارش شده است. بیمار از ۲ ماه قبل از مراجعه دچار سردرد، سرگیجه، تهوع، استفراغ، لنگش پای راست، دردهای عضلانی اسکلتی، کم‌شنوایی و نایبایی دوطرفه شده بود. در معاینه چشمی کاهش حدت بینایی در حد ۱/۰ به صورت دوطرفه و در معاینه با اسلیت لامپ پرخونی ملتحمه، کاتاراکت و کراتیت بینابینی دوطرفه وجود داشت. اودیوگرام با تون خالص و پاسخ شنوایی ساقه مغز، کاهش شنوایی حسی عصبی دوطرفه را نشان داد. به بیمار ابتدا پالس وریدی و سپس درمان خوراکی پردنیزولون و سیکلوفسفامید داده شد که در پیگیری، بهبودی نسبی یافت.

کلید واژه‌ها: سندرم کوگان، کراتیت بینابینی، کم‌شنوایی، واسکولیت

* نویسنده مسؤول: دکتر نصراله ملکی، پست الکترونیکی nasrollahmaleki@yahoo.com

نشانی: اردبیل، خیابان شهید جدی، بیمارستان امام خمینی (ره)، دفتر آموزش گروه داخلی، تلفن ۰۴۵۱-۲۲۵۱۴۱۰، نامبر ۲۲۶۲۱۴۰
وصول مقاله: ۹۱/۱۱/۵، اصلاح نهایی: ۹۲/۸/۱۸، پذیرش مقاله: ۹۲/۸/۱۸

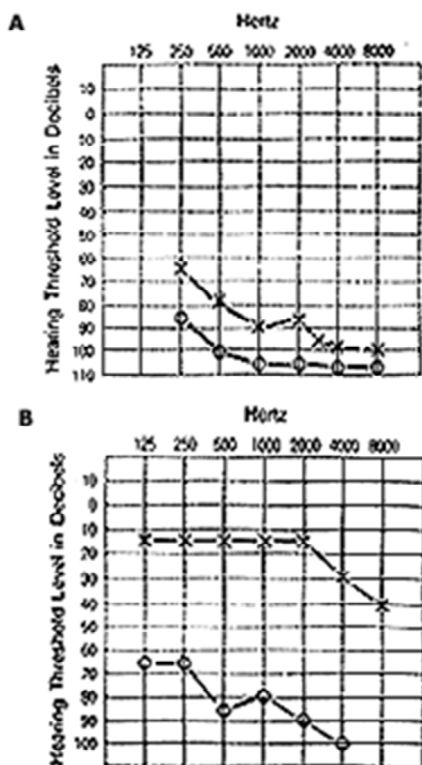
مقدمه

درگیری التهابی در دیگر ساختارهای چشم وجود دارد. سندرم کوگان باعث ایجاد واسکولیت با درگیری عروق بزرگ به ویژه آئورتیت و ایجاد گرانولوم می‌شود. شایع‌ترین علت مرگ در مبتلایان، آئورتیت و عوارض ناشی از آن مانند آنوریسم آئورت و نارسایی آئورت است (۴). تشخیص بیماری تماماً بالینی و براساس رد تشخیص افتراقی‌ها است. تشخیص‌های افتراقی مهم این بیماری شامل سارکوییدوز، سیفلیس، سندرم Vogt-Koyanagi-Harada، آرتريت روماتوئید، بیماری ویپل، لوپوس اریتماتوی سیستمیک، پلی‌آرتريت ندوزا، گرانولوماتوز و گنر، سندرم بهجت، سندرم آنتی فسفولیپید آنتی‌بادی، مولتیپل اسکلروزیس، لنفوم یا لوکمی مغز، بیماری‌های التهابی روده و سندرم شوگرن است (۶). در این مقاله سندرم کوگان کلاسیک در یک خانم ۴۷ ساله گزارش شده است.

معرفی بیمار

بیمار زنی ۴۷ ساله بود که با سابقه کمردرد مکانیکی مزمن از سال‌ها قبل به مرکز آموزشی-درمانی امام خمینی (ره) اردبیل در سال ۱۳۹۱ مراجعه نمود. بیمار حدود ۲ ماه قبل از مراجعه دچار

سندرم کوگان یک اختلال بسیار نادر با علت ناشناخته است که عمدتاً بالغین جوان را درگیر می‌کند (۱). این سندرم برای اولین بار در سال ۱۹۴۵ میلادی توسط یک چشم‌پزشک به نام دیوید کوگان شرح داده شد (۲) و از آن زمان به بعد حدود ۱۵۰ مورد در منابع مختلف گزارش شده است (۳). در حدود نیمی از بیماران علائم سرشتی به صورت تب، کاهش وزن و سردرد گزارش شده است. دو تظاهر اصلی بیماری، درگیری چشم و گوش داخلی است (۴). مشکلات چشمی عمدتاً به صورت کراتیت بینابینی دوطرفه است و تغییرات التهابی در دیگر ساختارهای چشم به صورت اسکلریت، ایپ اسکلریت، ایریت، یووئیت و کوریورینیت نیز دیده می‌شود. مشکلات گوش به صورت اختلال عملکرد وستیبول و شنوایی است که بیمار دچار حمله‌های شبیه مینیر (سرگیجه، عدم تعادل، وزوز گوش و تهوع و استفراغ) و ناشنوایی حسی-عصبی می‌شود (۴ و ۵). سندرم کوگان دو نوع تیپیکال و آتیپیکال دارد. در نوع تیپیکال حملات کراتیت بینابینی دوطرفه دیده می‌شود؛ ولی در نوع آتیپیکال



شکل ۲: اودیوگرام گوش سمت راست (A) قبل از درمان، (B) بعد از درمان

آنزیم‌های عملکرد کبد و تیروئید) طبیعی بود. بررسی آزمایشگاهی مربوط به بیماری‌های کلاژن واسکولار، آرتریت روماتوئید، سیفیلیس، لوپوس اریتماتوی سیستمیک، بیماری ویپل، سارکوییدوز، بیماری‌های وایرال (نظیر هرپس، سایتومگال و ویروس هپاتیت‌های وایرال و HIV)، توکسوپلاسموز و بروسلوز انجام شد که همگی منفی بودند. همچنین برای بیمار پونکسیون مایع مغزی نخاعی انجام شد. همه بررسی‌های انجام شده از نظر بیماری‌های فوق طبیعی گزارش شدند. در بررسی تصویربرداری، MRI، مغز، سی تی اسکن قفسه‌سینه، شکم و لگن و سونوگرافی داپلر رنگی عروق شکمی همگی طبیعی بودند. برای بررسی از نظر بیماری‌های التهابی روده، رادیوگرافی با باریوم و کولونوسکوپی به عمل آمد که آفت‌های متعدد در رکتوسیگموئید و سکوم دیده شد. در بیوپسی از این ضایعات کولیت غیراختصاصی گزارش شد. برای بررسی از نظر سندرم شوگرن، بیوپسی از غدد بزاقی فرعی به عمل آمد که سیالوآدنیت مزمن خفیف گزارش شد. بیمار پس از رد سایر بیماری‌ها، با تشخیص سندرم کوگان تحت درمان با پالس متیل پردنیزولون (یک گرم روزانه) به مدت سه روز متوالی و سپس پردنیزولون خوراکی (۵۰ میلی گرم روزانه) قرار گرفت. همچنین از روز چهارم درمان، پالس ماهیانه سیکلوفسفامید (یک گرم در روز) به مدت شش ماه تجویز شد. سپس پالس ماهیانه سیکلوفسفامید قطع

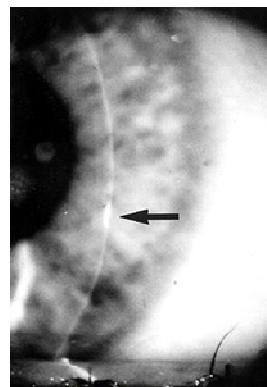
سردرد شدید و ناگهانی، بی‌قراری، از دست دادن دید چشم‌ها و سپس ناشنوایی دوطرفه شده بود. همچنین بیمار از ضایعات تاولی پوستی، دردهای موسکولو اسکلتال، سرگیجه، عدم تعادل و درد شکم نیز شکایت داشت.

در معاینه بالینی فشارخون ۱۳۰/۸۰ mmHg، ضربان قلب ۸۲ بار در دقیقه، تعداد تنفس ۱۸ بار در دقیقه و درجه حرارت ۳۶/۸ درجه سانتی‌گراد داشت.

در معاینه چشم‌ها، قرمزی وجود نداشت. کاتاراکت دوطرفه دیده شد و دید چشم‌ها در حد رویت تکان دادن دست‌های پزشک در فاصله ۱۰ سانتی‌متری بود.

شنوایی بیمار در حد فاصله ۵ سانتی‌متری با صداهای بلند بود و در معاینه با اوتوسکوپ، نکته غیرطبیعی در هر دو گوش یافت نشد و پرده تمپان کاملاً طبیعی بود.

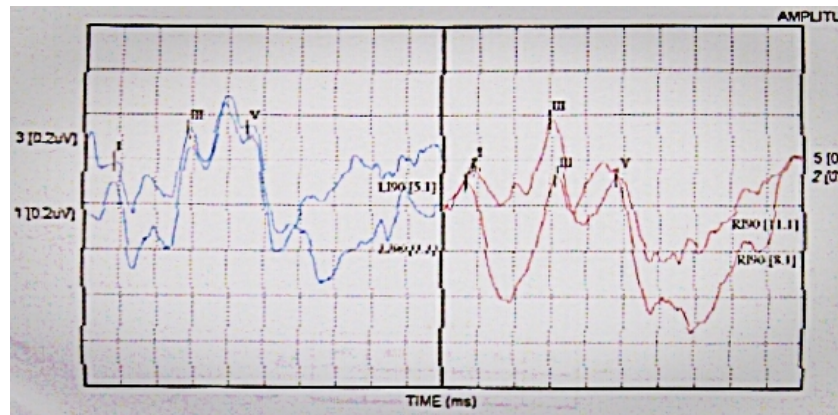
مالار راش، آفت و زخم دهانی وجود نداشت. لنگش متناوب با چند قدم راه رفتن وجود داشت. ضایعات پوستی به شکل تاول‌های پاره شده و ماکول‌های هیپرپیگمانته همراه با پوسته‌ریزی در ساق هر دو پا وجود داشت. ضایعات لیویدوئید در ناحیه باتوک‌ها نیز دیده شد. در معاینه بیمار توسط چشم‌پزشک، کراتیت بینابینی و کاتاراکت دوطرفه وجود داشت (شکل یک).



شکل ۱: کراتیت بینابینی با اسلیت لامب

در بررسی‌های شنوایی به کمک اودیوگرام با تون خالص کاهش شنوایی حسی-عصبی در تمامی فرکانس‌ها وجود داشت (شکل ۲). پاسخ شنوایی ساقه مغز (ABR) برای بیمار انجام شد که در آن امواج ABR در گوش چپ در محدوده طبیعی ظاهر شد و در گوش راست نیز با حدود ۰/۱ ثانیه تاخیر نسبت به گوش چپ ظاهر شدند که با افت شنوایی حسی-عصبی در فرکانس ۴ کیلوهرتز در گوش راست قابل توجه بود و برای بیمار، افت شنوایی حسی-عصبی در هر دو گوش مطرح گردید (شکل ۳).

آزمایش‌های روتین اولیه (شمارش کامل سلول‌های خونی، سطوح سرمی گلوکز، سدیم، پتاسیم، کراتینین، کلسیم، فسفر،



شکل ۳: افت شنوایی حسی عصبی دوطرفه در پاسخ شنوایی ساقه مغز

بیماری سارکوئیدوز نیز با توجه به عدم وجود درگیری ریه‌ها، عدم وجود لنفادنوپاتی و ACE منفی رد شد. بیماری اسکروز مولتیپل نیز با توجه به MRI مغز و نخاع طبیعی و عدم وجود باند اولیگوکلونال در مایع مغزی-نخاعی رد شد.

درمان این سندرم به وسعت درگیری بستگی دارد (۴). در صورت درگیری قسمت قدامی چشم، کورتون موضعی و میدریاتیک تجویز می‌گردد. در صورت درگیری قسمت خلفی چشم و درگیری گوش، کورتون سیستمیک تجویز می‌شود. در صورت وجود شواهد واسکولیت از کورتون سیستمیک همراه با ایمونوساپرسیوها استفاده می‌شود (۹).

شایع‌ترین عارضه جدی سندرم کوگان، ناشنوایی است (۱۰). درمان با کورتیکواستروئید سیستمیک باید از همان ابتدای شروع افت شنوایی شروع گردد (۹ و ۱۱). بیماران ممکن است نیاز به درمان طولانی‌مدت با کورتیکواستروئید داشته باشند (۱۱ و ۱۲). آزانوپیرین، سیکلوفسفاماید، سیکلوسپورین، متوترکسات و مهارکننده‌های ضدنکروز بافتی نیز برای درمان استفاده می‌شوند (۹ و ۱۱). بیمار ما نیز تحت درمان با پالس تزریقی و سپس خوراکی پرنیزولون و سیکلوفسفاماید قرار گرفت و در پیگیری‌های بعدی بهبودی نسبی یافت.

نتیجه‌گیری

سندرم کوگان یک حالت بالینی نادر است که اتیوپاتولوژی آن هنوز ناشناخته است. هیچ آزمون اختصاصی برای تشخیص وجود ندارد و تشخیص عمدتاً براساس رد تشخیص‌های افتراقی صورت می‌گیرد. استراتژی درمان هنوز به خوبی تعریف نشده است و در برخی موارد غیرمعمول، تاخیر در تشخیص و درمان منجر به ناشنوایی عمیق دوطرفه می‌شود.

شد و تحت درمان نگهدارنده با متوترکسات (۱۰ میلی‌گرم در هفته) و پردنیزولون (۱۰ میلی‌گرم در روز) قرار گرفت. بیمار به مدت ۱۸ ماه تحت پیگیری قرار گرفت و بهبودی نسبی داشت.

بحث

سندرم کوگان بیماری نادری است که سن متوسط درگیری در آن ۲۲ سالگی است و در بیماران در سنین ۵ تا ۶۳ سالگی نیز گزارش شده است (۴). هیچ آزمون اختصاصی برای تشخیص وجود ندارد و تشخیص عمدتاً براساس ظن بالای بالینی و رد سایر تشخیص‌های افتراقی است (۶).

سندرم کوگان براساس نوع درگیری چشمی به دو نوع تیپیک (وجود کراتیت بینایی) و آتیپیک (درگیری سایر لایه‌های چشم) تقسیم‌بندی می‌شود (۷). در مطالعه Grasland و همکاران از ۳۲ بیمار مبتلا به سندرم کوگان، ۱۳ بیمار فرم تیپیک بیماری را نشان دادند (۴). سندرم کوگان در بیمار گزارش شده مطالعه حاضر نیز از نوع تیپیک بود.

تشخیص قطعی سندرم کوگان براساس وجود دو یافته اصلی چشمی و گوش داخلی در بیمار و رد تمامی تشخیص‌های افتراقی است (۸). در بیمار ما نیز تمامی تشخیص‌های افتراقی نظیر هرپس، توکسوپلاسموز، بروسلوز، سیفیلیس، ایدز، سل و هپاتیت با بررسی‌های سرمی و مایع مغزی-نخاعی رد شدند. برای بررسی بیماری‌های التهابی روده (کرون و کولیت اولسراتیو)، رادیوگرافی با باریوم و کولونوسکوپی انجام شد که نکته اختصاصی به نفع این بیماری‌ها وجود نداشت. برای بررسی واسکولیت‌ها و بیماری‌های کلاژن واسکولار تمامی آزمایشات لازم درخواست شد که همگی طبیعی بودند. برای بررسی سندرم شوگرن، بیوپسی از غدد بزاقی فرعی انجام شد که نکته اختصاصی به نفع شوگرن وجود نداشت.

References

1. Cundiff J, Kansal S, Kumar A, Goldstein DA, Tessler HH. Cogan's syndrome: a cause of progressive hearing deafness. *Am J Otolaryngol*. 2006 Jan-Feb;27(1):68-70.
2. Cogan DG. Syndrome of nonsyphilitic interstitial keratitis and vestibuloauditory symptoms. *Arch Ophthalmol*. 1945 Feb; 33(2): 144-9.
3. Gluth MB, Baratz KH, Matteson EL, Driscoll CL. Cogan syndrome: a retrospective review of 60 patients throughout a half century. *Mayo Clin Proc*. 2006 Apr;81(4):483-8.
4. Grasland A, Pouchot J, Hachulla E, Blétry O, Papo T, Vinceneux P; et al. Typical and atypical Cogan's syndrome: 32 cases and review of the literature. *Rheumatology (Oxford)*. 2004 Aug;43(8):1007-15.
5. Gluth MB, Baratz KH, Matteson EL, Driscoll CL. Cogan syndrome: a retrospective review of 60 patients throughout a half century. *Mayo Clin Proc*. 2006 Apr;81(4):483-8.
6. Selivanova O, Haxel BR, Mann WJ. - [Cogan's syndrome: a diagnostic challenge]. *HNO*. 2006 Aug;54(8):619-23. [Article in German]
7. Orsoni JG, Zavota L, Pellistri I, Piazza F, Cimino L. Cogan syndrome. *Cornea*. 2002 May;21(4):356-9.
8. Bonaguri C, Orsoni JG, Zavota L, Monica C, Russo A, Pellistri I, et al. Anti-68 kDa antibodies in autoimmune sensorineural hearing loss: are these autoantibodies really a diagnostic tool? *Autoimmunity*. 2007 Feb;40(1):73-8.
9. Fricker M, Baumann A, Wermelinger F, Villiger PM, Helbling A. A novel therapeutic option in Cogan diseases? TNF-alpha blockers. *Rheumatol Int*. 2007 Mar;27(5):493-5.
10. Lunardi C, Bason C, Leandri M, Navone R, Lestani M, Millo E, et al. Autoantibodies to inner ear and endothelial antigens in Cogan's syndrome. *Lancet*. 2002 Sep 21;360(9337):915-21.
11. Mazlumzadeh M, Matteson EL. Cogan's syndrome: an audiovestibular, ocular and systemic autoimmune disease. *Rheum Dis Clin North Am*. 2007 Nov;33(4):855-74, vii-viii.
12. Casselman JW, Majoor MH, Albers FW. MR of the inner ear in patients with Cogan syndrome. *AJNR Am J Neuroradiol*. 1994 Jan;15(1):131-8.

Case Report

Cogan's syndrome: a case report

Azami A (M.D)¹, Maleki N (M.D)^{*2}, Tavosi Z (M.D)³

¹Assistant Professor, Department of Internal Medicine, Ardabil University of Medical Sciences, Ardabil, Iran. ²Resident of Internal Medicine, Ardabil University of Medical Sciences, Ardabil, Iran. ³Resident of Internal Medicine, Bushehr University of Medical Sciences, Bushehr, Iran.

Abstract

Cogan's syndrome is a chronic inflammatory disorder of unknown cause affecting mostly young adults. Two main observation of the disease are bilateral interstitial keratitis and vestibuloauditory dysfunction. Association between Cogan's syndrome and systemic vasculitis as well as aortitis are exist. The diagnosis of the disease is based upon the presence of inflammatory eye disease and vestibuloauditory dysfunction . In this article, the classic Cogan's syndrome has been reported in a 47-year-old woman. Two months prior to admission, the patient had been suffering from headache, vertigo, nausea, vomiting, right leg claudication, musculoskeletal pains, bilateral hearing loss and blindness. Ophthalmologic examination revealed that visual acuity was 0.1 bilaterally and on slit lamp examination, there was a conjunctival hyperemia, bilateral cataract and interstitial keratitis. Pure tone audiogram (PTA) and auditory brain stem response (ABR) showed bilateral sensorineural hearing loss. The patient was initially treated with pulse intravenous methylprednisolone and was followed by oral prednisolone and cyclophosphamide, which in follow-up showed partial improvement.

Keywords: Cogan's syndrome. Interstitial keratitis. Hearing loss. Vasculitis

* **Corresponding Author:** Maleki N (M.D). E-mail: nasrollahmaleki@yahoo.com

Received 24 January 2013 **Revised** 9 November 2013 **Accepted** 9 November 2013